BEITRÄGE

ZUR

ENTSTEHUNG DER CARCINOME

VON

Dr. KARL SCHUCHARDT.

22900376635

Med
K19226

BEITRÄGE

ZUR

ENTSTEHUNG DER CARCINOME

AUS

CHRONISCH ENTZÜNDLICHEN ZUSTÄNDEN DER SCHLEIMHÄUTE UND HAUTDECKEN.

HABILITATIONSSCHRIFT

ZUR ERLANGUNG DER VENIA DOCENDI

DER

MEDICINISCHEN FACULTÄT DER VEREINIGTEN FRIEDRICHS-UNIVERSITÄT HALLE-WITTENBERG

VORGELEGT

VON

DR. KARL SCHUCHARDT,

ASSISTENZARZT DER CHIRURGISCHEN KLINIK ZU HALLE.

LEIPZIG

DRUCK VON BREITKOPF & HÄRTEL

1885.

Separat-Abdruck aus: Sammlung klinischer Vorträge Nr. 257.

WELLCOME INSTITUTE LIBRARY
Coll. welMOmec
Call No. QZ

SEINEM HOCHVEREHRTEN LEHRER

HERRN GEH. MEDICINALRATH, GENERALARZT I. CLASSE À LA SUITE

PROF. DR. RICHARD VON VOLKMANN

IN DANKBARER ERGEBENHEIT

GEWIDMET.

Digitized by the Internet Archive
in 2016

https://archive.org/details/b28124297

BEITRÄGE

ZUR

ENTSTEHUNG DER CARCINOME.

Wer die medicinische Literatur namentlich der 50er und 60er Jahre bis zum Erscheinen des grossen Geschwulstwerkes von Virchow (1863 bis 1867) aufmerksam durchblättert, dem wird auffallen, einen wie ungeheuren Raum damals die anatomischen und histologischen Untersuchungen der Geschwülste einnahmen und wie sie das allgemeine Interesse ganz hervorragend zu fesseln verstanden. Gegenwärtig ist die Zahl derartiger Untersuchungen eine verhältnissmässig sehr bescheidene geworden und in gleichem Maasse hat sich auch das Interesse an denselben entschieden vermindert. Seitdem Johannes Müller in seinem grundlegenden Werke »Ueber den feineren Bau und die Formen der krankhaften Geschwülste. 1838« den Nachweis geführt, dass alle Geschwülste aus denselben Elementartheilen zusammengesetzt seien, wie sie im normalen Körper vorkommen, ist der Fleiss der Forscher rastlos bemüht gewesen, diese Lehre weiter auszubauen, die histologische Zusammensetzung der einzelnen Geschwulstformen kennen zu lernen und die Beziehungen der Geschwulstelemente zu den präexistirenden Gewebselementen zu ergründen. Die Hauptarbeit hiervon ist nun erledigt, die gröbere und feinere Anatomie und Classification der Geschwülste, sowie ihre Histogenese ist im Wesentlichen fertig. Ueber die morphologischen Verhältnisse sind wir jetzt im Allgemeinen im Klaren, bis auf einige allerletzte Details, die noch zu ergänzen sind. Wir können uns aber nun nicht verhehlen, dass wir gegenwärtig mit Hilfe rein anatomischer Untersuchungen im Verständniss der Geschwülste nicht mehr wesentlich vorwärts kommen, ja wir sind nicht einmal so weit, dass wir eine nur auf morphologische Merkmale begründete Defi-

nition geben und sagen könnten, was z. B. histiologisch ein Careinom oder was ein Sarkom ist. Definiren wir den Krebs als »durch atypische Epithelwucherung entstandene Neubildung«, und eine bessere anatomische Definition ist zur Zeit nicht möglich, so müssen wir sofort einschränkend hinzufügen, dass bei mancherlei, namentlich entzündlichen Processen sich hyperplastische Vorgänge im Epithel abspielen, welche mikroskopische Bilder liefern, die sich rein histologisch vom Krebs absolut nicht unterscheiden lassen. Ich verweise hier besonders auf die verdienstvolle Arbeit von C. Friedländer, Ueber Epithelwucherung und Krebs. Strassburg 1877. Definirt man das Sarkom als eine aus Metaplasie des Bindegewebes mit vorwiegender Betheiligung der Blutgefässe hervorgegangene atypische Neubildung, so ist gleichermassen eine Abgrenzung gegenüber dem »Granulom« unmöglich. In der That kann auch junges Granulationsgewebe unter Umständen von keinem Mikroskopiker der Welt bis jetzt von Sarkomgewebe unterschieden werden.

Es ist keine Frage, dass ein wesentlicher Fortschritt für das Verständniss des geschwulstbildenden Processes und besonders der malignen Neubildungen nur von der Ergründung der Aetiologie zu erwarten ist. Darüber müssen wir aber zunächst völlig im Klaren sein, dass wir von der eigentlichen Aetiologie der Geschwülste bis jetzt so gut wie nichts wissen. Der erste grosse Versuch Cohnheim's, eine allgemeine Geschwulstätiologie aufzustellen und für alle Tumoren die Abstammung von embryonalen Keimen, also Fehler, Unregelmässigkeiten der embryonalen Anlage als das Bestimmende anzunehmen, darf als ein durchaus gescheiterter betrachtet werden, und am Allerwenigsten haben seine Betrachtungen gerade für diejenigen Geschwülste Geltung, welche den Practiker am Meisten interessiren, die bösartigen, die Carcinome und Sarkome. So sind denn vorläufig unserer Erkenntniss nur eine Reihe wahrscheinlich minderwerthiger und accessorischer Faktoren zugänglich, deren Bedeutung im Sinne von Gelegenheitsursachen wohl eine grosse sein mag, namentlich da, wo mehrere derselben zusammentreffen (Alter, Geschlecht, Heredität, lokale Prädisposition etc.), die aber immer noch nicht das grosse Räthsel lösen, warum es gerade zur Geschwulstentwicklung kommt. Der Hauptfactor der Aetiologie, »das unbekannte X«, welches zu allen jenen Gelegenheitsursachen noch hinzu kommen muss, um die epitheliale oder Granulationswucherung zur specifisch carcinomatösen oder sarkomatösen Wucherung anzuregen, entzieht sich eben unserer Kenntniss noch gänzlich und es wäre verfrüht, sich in Muthmassungen darüber zu ergehen, welcher Natur das fragliche Agens sein könne.

Um so wichtiger ist es jetzt für uns, jene Nebenfactoren der Geschwulstätiologie näher zu ergründen. Ihre Bedeutung ausser Acht zu lassen, wäre ebenso einseitig, als wenn man nach Entdeckung des Tuberkelbacillus alle andern für das Zustandekommen der Tuberculose gewiss

doch auch höchst wichtigen Umstände, allgemeine und örtliche Disposition, Erblichkeit, traumatische Gelegenheitsursachen nicht berücksichtigen oder gar leugnen wollte. Von diesen Gesichtspuncten aus mögen die folgenden Untersuchungen einen Beitrag zur Aetiologie der Geschwülste liefern.

Es ist schon seit langer Zeit darauf hingewiesen worden, wie vielseitig die Beziehungen sind, welche zwischen entzündlichen Processen und Geschwulstentwicklung bestehen. Für die Sarkome hat noch jüngst Ackermann (Die Histogenese und Histologie der Sarkome. Volkmann's klin. Vorträge No. 233—234. 1883) betont, dass, »die Entwicklung und der Ablauf aller bei der Sarkombildung in Betracht kommenden Vorgänge regelmässig in der unmittelbaren Umgebung eines Blutgefässes erfolgt und unverkennbar durch dieses und seinen Inhalt, wenn auch nicht lediglich bedingt, so doch in hohem Grade beherrscht und beeinflusst wird.« S. 18. (Vergl. auch C. O. Weber, Ueber die Betheiligung der Gefässe besonders der Capillaren an den Neubildungen. Virch. Arch. Bd. 29. 1864. S. 84—120). Es liegt nahe, hier Analogien zur Entzündung aufzustellen, bei der die Gefässe ja auch eine so bedeutsame Rolle spielen. Auf entzündliche Vorgänge bei der Carcinomentwicklung ist ebenfalls schon vielfach hingewiesen worden (Virchow's Reizungstheorie), namentlich auch von Waldeyer, welcher in seinem Vortrag »Ueber den Krebs« (Volkmann's klin. Vortr. No. 33. 1872) S. 196, sagt: »Es ist mir bei meinen Untersuchungen immer aufgefallen, dass in den jüngsten Entwicklungszonen der Krebse eine so reiche Vascularisation des Gewebes mit Anhäufung farbloser Blutkörperchen statt hatte, fast wie in einem entzündeten Gewebe. Sollte nicht die so bewirkte reichlichere Ernährung der Gewebe und die dadurch hervorgerufene Lockerung des bindegewebigen Substrats der Wucherung und dem Vordringen der Epithelzellen Vorschub leisten? Sollten nicht auf diese Weise chronisch-entzündliche Processe lokaler Art, namentlich wiederholte Reizungen, die zu umschriebenen Entzündungen Veranlassung geben, endlich zur carcinomatösen Degeneration überleiten können. Diese Fragen sind gewiss der ernstesten Prüfung werth, und wir könnten vielleicht für die Prophylaxis der Krebsgeschwülste einige heilsame Früchte daraus gewinnen, zumal schon eine Reihe anderer, namentlich klinischer Erfahrungen auf einen gewissen Zusammenhang chronisch-entzündlicher Reizung und carcinomatöser Degeneration hinweisen.«

Hierher gehörige klinische Erfahrungen sind ja namentlich von den Chirurgen so vielfach gemacht worden, dass es jetzt als allgemein bekannt gelten muss, wie z. B. sich auf alten Unterschenkelgeschwüren, in Nekrosenfisteln, in Verbrennungs- oder Lupusnarben ein Carcinom entwickeln kann, wie Zungen- oder Zahnfleischkrebs infolge langdauernder Reizung der Organe durch scharfe Zahnstummel entsteht und dgl.

Immer scheint eine langdauernde stetige Wiederholung kleiner Reizungen die Carcinomentwicklung zu begünstigen, während zur Entstehung eines Sarkoms oft ein einmaliges heftiges Trauma die äussere Veranlassung giebt.[1]) Neuerdings liegen auch für die inneren Organe mancherlei Beobachtungen vor, welche beweisen, dass auch hier die Krebsentwickelung sich gern an eine lange dauernde Reizung anschliesst. (z. B. Gustav Hauser, Das chronische Magengeschwür, sein Vernarbungsprocess und dessen Beziehungen zur Entwickelung des Magencarcinoms. Mit 7 Tafeln. Leipzig, Vogel 1883.) Allen diesen Beobachtungen gemeinsam ist, dass der Geschwulstentwicklung ein pathologischer, meist hyperplastischer oder chronisch entzündlicher Zustand der betreffenden Organe vorausging und die spätere Entstehung des Carcinoms zwar nicht ausschliesslich bedingte, aber doch in hohem Maasse begünstigte.

Die allerersten Stadien derartiger Krebse zu beobachten, ist dem Kliniker wie dem Anatomen in gleichem Maasse schwierig, einmal wegen der Unsicherheit der anatomischen wie der klinischen Diagnose in den ersten Stadien und sodann, weil die Kranken meist erst bei bereits vollständig ausgebildeter Geschwulstentwicklung zur Beobachtung kommen. In der Mehrzahl der Fälle muss man sich daher darauf beschränken, das Aufeinanderfolgen und das Nebeneinanderbestehen von chronisch entzündlichen und specifisch geschwulstbildenden Processen festzustellen. Am Ehesten ist man natürlich in der Lage, diese Vorgänge an solchen Körpertheilen zu studiren, welche der unmittelbaren Besichtigung und

---

1) Ich beziehe mich hier auf mehrere von Volkmann gemachte, absolut beweisende Beobachtungen, von denen ich zwei der prägnantesten hier wiedergebe.

1. Ein junges Mädchen von 20 Jahren bekommt einen Hieb mit dem Stock über das rechte Auge. Es entwickelt sich eine Ekchymose und entzündliche Geschwulst, welche letztere sich nicht wieder zurückbildet. Nach etwa 14 Tagen bis 3 Wochen wird Pat. in die Graefe'sche Augenklinik aufgenommen; die Geschwulst, als Orbitalphlegmone antiphlogistisch behandelt, fängt an weiter zu wachsen und wird incidirt. Es findet sich ein ganz weiches medullares Sarcom, welches vom Periost des Orbitaldaches ausgegangen ist. Der von Volkmann vorgenommenen Evisceratio orbitae folgt Recidiv und rascher Tod unter allgemeinen Metastasen.

2. Ein junges Mädchen von 16—17 Jahren fällt auf der Strasse mit dem Caput tibiae gegen die Trottoirkante, so dass sie zu Hause getragen werden muss. Sehr heftige Contusion mit Ekchymosen, die nach alter Methode mit Eisumschlägen, Blutegeln u. s. w. behandelt wird. Es entwickelt sich rasch ein medullares periostales Sarcom des Caput tibiae, welches ins Kniegelenk durchbricht. Nach der Amputation tritt ein Recidiv am Stumpf ein. Exarticulation der Hüfte, Tod an Lungenmetastasen; Schädelknochensarcome. Tödtlicher Verlauf in 4—5 Monaten.

chirurgischen Behandlung zugänglich sind, und hier ist in erster Linie die äussere Haut und die Schleimhaut der Mundhöhle und Zunge zu nennen.

A. Psoriasis buccalis et linguae und ihr Uebergang in Carcinom.

Für die Krebse der Zunge und Mundschleimhaut ist schon seit längerer Zeit darauf hingewiesen worden, dass sie sich gern an eine eigenthümliche chronische Erkrankung der Schleimhaut anschliessen, die von den Engländern Ichthyosis, von den Franzosen und Deutschen meist Psoriasis linguae resp. buccalis genannt wird. Bei Personen in den mittleren Lebensjahren, namentlich bei starken Rauchern, fängt die rothe Schleimhaut der Zunge und Mundhöhle zuweilen an, milchig getrübt zu werden, selten diffus, meist in einzelnen Flecken, und es bilden sich mehr oder weniger dicke, aus hornigen Epithelwucherungen bestehende Plaques. Diese Zustände können sehr lange, 30 Jahre oder mehr, ohne besondere Nachtheile bestehen, mitunter bildet sich jedoch endlich daraus ein Carcinom, welches zwar öfters im Beginn einen relativ gutartigen Verlauf zu nehmen scheint, schliesslich aber doch bösartig wird.

Ueber die Geschichte unserer Kenntnisse von der Psoriasis linguae und buccalis findet man hauptsächlich in der unter Bazin gearbeiteten Thèse von Debove (Le Psoriasis buccal. Paris 1873) Auskunft. In England und Frankreich ist die Krankheit schon längere Zeit bekannt und man hat auch hier schon seit Langem auf deren Zusammenhang mit Krebs hingewiesen, während in Deutschland erst später die Aufmerksamkeit auf diese Affection gelenkt worden ist. Der Erste, welcher sie, unter dem Namen der Ichthyosis linguae beschrieb, scheint Samuel Plumbe (Practical treatise of the diseases of skin. London 1837. p. 514) gewesen zu sein. Von den Engländern haben sich ausserdem namentlich Hulke (Medical Times and Gazette 1861) Neligan (Dublin, Quarterly Journal 1862), Brown (Transactions of the Clinical Soc. London 1878. XI) Morris (Remarks on Epithelioma and Ichthyosis of the tongue, based on the records of seventy-five cases. Lancet, London 1882. I), von den Franzosen Bazin (Leçons théorétiques et cliniques sur les affections cutanées. Paris 1868), Trélat (Rapports entre le psoriasis et l'épithélioma de la langue. Soc. de chir. 8 déc. 1878), Verneuil (Épithélioma de la langue succédant au psoriasis. Tribune méd. 1876) um die Kenntniss jener Krankheit Verdienste erworben. Der Name Psoriasis buccal stammt von Bazin. In Deutschland suchte Kaposi (Die Syphilis der Haut und angrenzenden Schleimhäute, Wien 1875), irrthümlicherweise der Auffassung Eingang zu verschaffen, als beruhe die unter dem Namen Psoriasis linguae beschriebene Schleimhautaffection ausschliesslich auf

Syphilis, während doch schon vorher Zeissl (Lehrbuch der Syphilis. Erlangen 1871) auf die Differentialdiagnose syphilitischer Zungenaffectionen und der Psoriasis linguae hingewiesen hatte. Auch Schwimmer (Die idiopathischen Schleimhautplaques der Mundhöhle. Vierteljahrschr. f. Dermatol. u. Syph. IV. 1877), welcher für die Affection den Namen »Leukoplakia buccalis« einzuführen versucht, erklärt dieselbe für unabhängig von Syphilis. Nedopil (Ueber die Psoriasis der Zungen- und Mundschleimhaut und deren Verhältniss zum Carcinom. Arch. f. klin. Chir. XX. 1876) beschreibt aus der Billroth'schen Klinik 15 Fälle von Psoriasis linguae und buccalis mit Uebergang in Krebs.

Obgleich, wie man hieraus sieht, die Literatur über diesen Gegenstand schon eine recht grosse ist, theile ich doch die folgenden fünf sehr charakteristischen Fälle mit, besonders mit Rücksicht auf die mikroskopische Untersuchung, welche mir einiges Neue ergeben hat.

1. Psoriasis buccalis et linguae mit secundärem Krebs der Mundschleimhaut. Exstirpation. Inoperables Recidiv nach $^3/_4$ Jahren. Tod nach $^5/_4$ Jahren.

Major a. D. v. S., 64 J., starker Raucher. 30 Jahre bestehende Psoriasis linguae et buccalis. Seit etwa 3—4 Monaten bemerkt Patient Schmerzen am linken Mundwinkel; zuweilen geringe Blutungen. Stat. praes. Mai 1884: 20pfennigstückgrosser weisser horniger Fleck auf der Zungenoberfläche, dicht hinter der Spitze, kleine verstreute Flecken auf der Schleimhaut der rechten Wange. Links findet sich ein fast markstückgrosser Psoriasisfleck in der Mundschleimhaut, welcher den Mundwinkel vollkommen einnimmt, und noch etwa $^1/_2$ cm nach aussen ins Lippenroth reicht und diesem entsprechend scharfrandig abschliesst. Im Mundwinkel ist die Affection am stärksten, dicke weissgraue Auflagerungen von zerklüfteter rissiger Oberfläche. Am Rande des grossen Fleckes finden sich einzelne theils schildartige, theils eckige, theils rundliche Erhebungen, glänzend grauweiss, von glatter Oberfläche. Nach oben vom Mundwinkel bis hart an denselben reichend ein 20pfennigstückgrosses Krebsgeschwür, mit unregelmässig feinhöckrigem, gelblich-röthlichem Grunde und wulstigen Rändern. Drüseninfiltration noch nicht nachweisbar. Das Krebsgeschwür wird excidirt, überall gehörig im Gesunden. Die Naht gelingt ohne besonderen plastischen Ersatz. Jodoform. Wunde heilt per primam. — Nach $2^1/_2$ Monaten kommt Pat. wieder mit deutlicher Schwellung der submaxillaren Lymphdrüsen. Exstirpation durch einen Schnitt auf den Unterkieferrand. Naht. Drain. Heilung ohne Störung. Mitte Februar 85: Neues erweichtes Recidiv, welches sehr rasch aufbricht und mit dem Unterkiefer verwachsen ist. Gleichzeitig krebsige Drüseninfiltration herunter an den grossen Gefässen bis zum Jugulum. Tod am 18. Juni 1885.

Mikroskopische Untersuchung. An Querschnitten durch die an Psoriasis erkrankte, also noch nicht carcinomatöse Schleimhaut fällt zunächst die Zahl und Grösse der Papillen auf, die ja sonst in der Mundschleimhaut nur spärlich vorkommen [1]). Durch eine beträchtliche Verdickung der sie

1) Henle, J., Handbuch der Eingeweidelehre des Menschen S. 55. »Papillen findet man an den Eingängen der Schleimhauttractus und an tieferen Theilen, soweit das geschichtete Pflasterepithelium reicht. Sie gleichen, abgesehen von der Zunge, auf welcher sie eine ganz besondere Ausbildung erlangen, den Gefässpapillen der Cutis.

überziehenden Epithelialschicht erhalten dieselben oft ganz die Gestalt, zuweilen auch die Grösse der Papillae circumvallatae der Zunge, während ihr bindegewebiges Gerüst eher die Form der Papillae filiformes zeigt. Das Epithel stellt ein 0,2—0,8 mm dickes Lager dar, welches die schlanken dünnen Papillen wie ein voluminöses Polster einhüllt. Nach aussen liegt eine im Mittel 0,1 mm dicke verhornte Schicht, mit undeutlichen oder ganz geschwundenen Kernen, zuweilen eine Mächtigkeit von fast 1 mm erreichend (die eigentliche Hornlage). Im Allgemeinen schmiegt sie sich der Form der Papillen an, doch gleicht sie, wo sie grössere Mächtigkeit erreicht, auch die Vertiefungen zwischen den Papillen aus und ist mehrfach von Einrissen durchsetzt, die sich wohl auch in die tieferen Schichten forterstrecken (Rhagaden und Geschwürsbildungen) cf. Fig. 1.

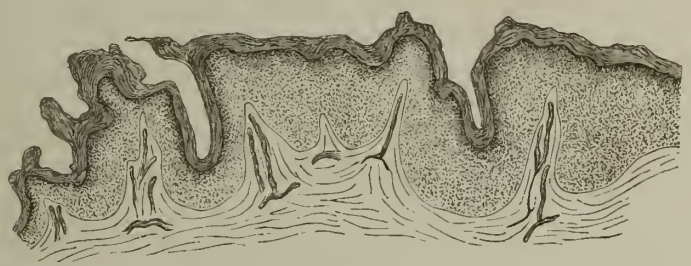

Fig. 1.

Die bindegewebige Schicht (Corium) zeigt im Bereiche der Erkrankung durchweg eine ungewöhnlich starke Vascularisation und namentlich dicht unter dem Epithel eine reichliche Durchsetzung mit kleinen runden Zellen. Ganz besonders ausgeprägt ist diese entzündliche Infiltration in der Nachbarschaft und in dem bindegewebigen Gerüst des Carcinomes. Letzteres bietet das gewöhnliche Bild eines Plattenepithelkrebses mit weit in die Tiefe wuchernden soliden epithelialen Zapfen und verhornenden Schichtungskugeln. In der Umgebung der Neubildung deuten schon Veränderungen im Wachsthum des Epithels, welches hier schon die Tendenz zeigt, zapfenartig in die Tiefe zu wuchern, auf beginnende Krebsentwicklung hin.

Auf die oben erwähnte entzündliche Infiltration des Corium legen die früheren mikroskopischen Untersuchungen von Debove und Nedopil ein grosses Gewicht. Debove sieht die Psoriasis geradezu als eine Cirrhose der Schleimhaut an, und glaubt, dass das Epithel nur secun-

---

Meist einzeln, selten gruppenweise, oft in sehr unregelmässigen Abständen, steigen sie schräg innerhalb des Epithelium auf, welches in der Regel mit ebener Oberfläche über dieselben hinwegzieht. Eine Ausnahme machen, nebst den Zungenpapillen, die Papillen der Vagina, deren jede ihren besonderen Ueberzug erhält«.

där und in geringem Maasse verändert ist. Auch Nedopil ist merkwürdigerweise der Ansicht, dass die Epithelschicht selbst in normalen wie pathologischen Verhältnissen eine absolut passive Rolle spielt und nichts zur Regeneration der Epithelzellen beiträgt. Die Psoriasis der Mundschleimhaut ist nach N. durch einen entzündlichen Process bedingt, welcher seinen Sitz in der eigentlichen Mucosa hat. Das Resultat dieses chronisch irritativen Processes ist eine Neubildung von jungen indifferenten Zellen (aus der Mucosa), aus denen einestheils die Epithelregeneration erfolgt. Anderseits können diese indifferenten Zellen schon im Gewebe der Mucosa, noch bevor sie an den Ort ihrer eigentlichen Bestimmung gelangen, epithelialen Charakter annehmen: es entwickelt sich dann Carcinom aus denselben. l. c. p. 348.

Ich führe diese Anschauungen Nedopil's, gegen welche übrigens Billroth in einer Anmerkung zu seinem Aufsatze schon Protest eingelegt hat, deshalb ausführlich an, weil gerade bei der Psoriasis der Mundschleimhaut auf Grund neuerer morphologischer Erfahrungen ohne Mühe der Nachweis gelingt, dass dem Epithel hierbei doch nicht eine so passive Rolle zuzuertheilen ist, wie N. meint, sondern dass sich äusserst lebhafte morphologische und chemische Vorgänge in ihm abspielen.

Wer die neueren Forschungen über Zell- und Kerntheilung, sowie über Epithelregeneration[1]) verfolgt hat, wird von vornherein nicht annehmen, dass das Epithel der Mundhöhle eine Ausnahmestellung hat. In der That gelingt es auch leicht, im Epithel der an Psoriasis erkrankten Schleimhaut die jetzt allgemein bekannten, auf lebhafte Wucherung des Epithels deutenden Kernfiguren nachzuweisen. Sie finden sich ausserordentlich häufig in den allertiefsten, an die Papillen angrenzenden Schichten des Epithels vor, dessen Kerne an zweckmässig (z. B. mit Gen-

---

1) Mayzel, W., Ueber eigenthümliche Vorgänge bei der Theilung der Kerne in Epithelzellen. Centralbl. f. d. med. W. 1875, No. 50.

v. Ewetzky, Ueber das Endothel der membrana Descemeti. A. d. pathol. Inst. in Zürich 1875.

Eberth, Ueber Kern- und Zelltheilung. Virch. Arch. Bd. 67, 1876.

Strassburger, C., Ueber Zellbildung und Zelltheilung. Jena 1876.

Klebs, Ueber Regeneration des Plattenepithels. Arch. f. exp. Pathol. II, 1875.

Arnold, J., Virch. Arch. Bd. 78. 83. 87. 88. 93. 95. 97.

Flemming, Arch. f. mikr. Anat. 16. 18. 20. 1879—1882.

Flemming, Zellsubstanz, Kern- und Zelltheilung 1882.

Cf. die Literaturzusammenstellung in

Arnold, J., Weitere Beobachtungen über die Theilungsvorgänge an den Knochenmarkszellen und weissen Blutkörpern. Virch. Arch. Bd. 97, 1884.

Vergl. auch die in einer Dissertation vergrabenen Beobachtungen des Verf.

Schuchardt, Zur pathologischen Anatomie der Discisionen. Göttingen 1878, über das Vorkommen der Kernfiguren in dem vorderen Linsenkapselepithel des Kaninchens nach Discision.

tianaviolett) gefärbten Präparaten schon bei schwacher Vergrösserung dichter zusammengerückt und stärker gefärbt erscheinen als höher oben. Weiter wie bis in die 6. Zellenlage pflegen die Theilungsvorgänge, auch wo sie ganz besonders lebhaft sind, sich nicht zu erstrecken. Vollständig fehlen sie da, wo die Eleïdinbildung beginnt (s. u.). Bei der Vielgestaltigkeit der vorkommenden Formen ist es schwer, eine ganz umfassende Darstellung von ihnen zu geben. Es sind ja auch durch die zahlreichen neueren Untersuchungen die morphologischen Einzelheiten Allen bekannt, und uns kommt es hier wesentlich nur auf die Feststellung des Vorkommens der Kernfiguren an. Am häufigsten findet sich, namentlich in der untersten Zellschicht, eine Art von Kappenbildung im Kerne vor, indem ein schalenförmiger Theil sich ganz besonders intensiv färbt und der Rest des Kernes völlig farblos erscheint, doch finden sich auch complicirtere Kernfiguren vor. Mehrfach sieht man, wie zwei junge bereits metamorphosirte Kerne, kleiner und intensiver gefärbt wie die umliegenden, schon in getrennten Zellen, doch noch dicht nebeneinander liegen, auch wohl untereinander noch durch einen schmalen Faden verbunden. Diese kleinen jungen Epithelkerne haben eine gewisse Aehnlichkeit mit Lymphkörperchen und sind vielleicht von manchen Beobachtern für ausgewanderte lymphoïde Elemente gehalten worden.

Ausser diesen auf sehr gesteigerte Zellproliferation deutenden morphologischen Vorgängen finden sich auch noch gewisse chemische Veränderungen im Epithel, welche in inniger Beziehung zu dem an der Oberfläche der an Psoriasis erkrankten Schleimhaut sich in grossartiger Weise vollziehenden Verhornungsprocesse stehen. Es tritt nämlich hierbei ein eigenthümlicher chemischer Körper massenhaft in den Zellen der obersten noch nicht verhornten Epithelschichten auf, welcher unter normalen Verhältnissen in der Mundschleimhaut nur sehr spärlich vorkommt und überall, wo er beobachtet worden ist, mit der Verhornung im engsten Zusammenhange zu stehen scheint. Es ist dies die von Ranvier mit dem Namen Eleïdin[1]) belegte Substanz; der Name ist auch in

---

1) Auffhammer, Kritische Bemerkungen zu Schrön's Satz: »lo strato corneo trae la sua origine delle ghiandole sudorifere«. Verhandl. d. physikal.-med. Ges. in Würzburg 1869, p. 192.

Langerhans, Ueber Tastkörperchen und Rete Malpighi. Arch. f. mikr. Anat. Bd. IX, 1873.

Ranvier, Sur une substance nouvelle de l'épiderme et sur le processus de Kératinisation du revêtement épidermique. Comptes rendus de l'Acad. d. sc. 30 juin 1879.

Ranvier, Sur la structure des cellules du corps muqueux de Malpighi. Ibidem. 26. déc. 1882.

Ranvier, De l'éléidine et de la répartition de cette substance dans la peau, la muqueuse buccale et la muqueuse oesophagienne des vertébrés. Arch. de Physiol. No. 2, 1884.

Waldeyer, W., Untersuchungen über die Histogenese der Horngebilde, insbe-

Deutschland ziemlich allgemein angenommen. Wie Waldeyer anführt, war Auffhammer der erste, welcher in einer besonderen Schicht der Epidermis von der Hohlhand, die nur wenige Zellenreihen umfasst, eigenthümliche, in Carmin sich lebhaft färbende Körner nachwies. Langerhans zeigte, dass diese Schicht der gesammten Epidermis angehöre und eine durchaus constante Erscheinung sei. Sie ist jetzt allgemein als besondere Lage der Epidermis unter dem Namen der »Körnerschicht« oder der »Langerhans'schen Schicht« (Stratum granulosum Unna) bekannt. Diese Körner sind nun das von Ranvier so benannte Eleïdin. Nach Ranvier's Untersuchungen soll das Vorkommen des Eleïdins nur auf die Säugethiere beschränkt sein, und sich hier nicht nur in der Epidermis finden, sondern auch im Mundepithel, in der Speiseröhre, im Magen. Nach den Untersuchungen Waldeyer's, der dagegen das Eleïdin auch bei Vögeln und Reptilien vorfand, besitzt dasselbe eine ganz allgemeine Bedeutung für den Verhornungsprocess. »Im Grenzgebiete zwischen den bereits fest gewordenen verhornten Theilen und den noch weicheren nicht verhornten Massen tritt überall eine eigenthümliche Substanz in Gestalt kleiner glänzender Granula oder grösserer tropfenartiger Gebilde auf, welche intracellulär gelegen sind. Am nächsten steht dieselbe unbedingt der von v. Recklinghausen genauer studirten und mit dem Namen Hyalin benannten Substanz« (l. c. p. 146) »Der chemische Vorgang der Hornsubstanzbildung findet in dem Auftreten des Eleïdins auch einen mikroskopisch sichtbaren Ausdruck« (l. c. p. 148).

Ranvier und sein Schüler Suchard haben den Anfang dazu gemacht, das Vorkommen und Verhalten des Eleïdin in pathologischen Processen zu studiren und fanden bei allen formativen Störungen der Epidermis, welche zu Hypertrophie der Hornschicht führen (Warzen, Schwielen etc.), eine Verdickung des Stratum granulosum und Vermehrung des Eleïdin, bei Processen, die zu Blasen- oder Schuppenbildung führen (Psoriasis, Ekzem), eine Verminderung des Eleïdin. Von Seiten der deutschen Pathologen hat das Eleïdin noch nicht die nöthige Beachtung gefunden, und vielleicht dient dieser Hinweis dazu, die allgemeinere Aufmerksamkeit auf diesen interessanten Körper zu lenken[1]).

---

sondere der Haare und Federn. Beiträge z. Anat. u. Embryologie als Festgabe Jakob Henle dargebracht von seinen Schülern. Bonn 1881.

Suchard, E., Des modifications et de la disparition du stratum granulosum de l'épiderme dans quelques maladies de la peau. Arch. d. Physiol. 1882, X, p. 201.

Unna, Ueber das Keratohyalin und seine Bedeutung für den Process der Verhornung. Monatsschr. f. prakt. Dermatologie, 1. Bd., 10. Heft, Dec. 1882.

1) Zeller fand bei seinen höchst interessanten Untersuchungen, dass es bei chronischer Endometritis zu einer Metaplasie des Cylinderepithels der Corpus- und Cervixschleimhaut in geschichtetes Plattenepithel kommen kann, welches unter Umständen in seinen obersten Schichten sogar verhornt. In zwei Fällen von Hornepithelbildung im Uterus gelang auch der Nachweis des Eleïdin.

Zur Darstellung des Eleïdin bedient man sich nach Ranvier's Vorschrift einer ammoniakalischen Pikrokarminlösung 1 : 1000. Ich habe mir dieselbe nach folgender von Hrn. Apotheker Julius Müller in Breslau stammenden Vorschrift bereiten lassen: 10 gr bestes Karmin werden, gelöst in 50 gr Salmiakgeist, im Wasserbade zur Trockne eingedampft, der Rückstand nach sorgfältigem Zumischen von 2,5 gr Pikrinsäure und Uebergiessen von abermals 50 gr Salmiakgeist wiederum zur Trockne gebracht. Dieses Rohpikrokarmin wird in 250 gr heissem destillirtem Wasser gelöst, noch heiss filtrirt, der auf dem Filter befindliche Rückstand mit 100 gr heissem Wasser abgespült und die gemischten Flüssigkeiten abermals zur Trockne gedampft.

Zu gewöhnlichen histologischen Untersuchungen wird dies fertige Pikrokarmin in 1 % Lösung als sehr schnell wirkendes Kernfärbemittel angewendet. Zur Eleïdindarstellung benutzt man eine etwa auf 1 : 1000 verdünnte Lösung und lässt dieselbe auf dem Objectträger etwa 5 Minuten auf die von Alcohol absolutus-Präparaten stammenden feinen Schnitte einwirken. Dann setzt man einen Tropfen Glycerin zu und legt das Präparat einige Stunden in eine feuchte Kammer, wo sich dann gewöhnlich die Eleïdinkörner noch intensiver roth färben. Bei der Untersuchung wendet man mit grossem Vortheile, namentlich da, wo die Eleïdinbildung nur schwach ist, und in zweifelhaften Fällen homogene Immersion mit Abbé'scher Beleuchtung an, ganz wie bei Bacterienuntersuchungen, indem dann bei weggenommener Blendung selbst die kleinsten Eleïdinkörner schön glänzend roth gefärbt erscheinen, während das Gewebe keinen oder nur einen geringen Farbenton angenommen hat.

Was nun das Vorkommen des Eleïdin bei Psoriasis buccalis betrifft, so sieht man an geeignet gefärbten Präparaten schon bei schwacher Vergrösserung die Eleïdinzone als breite rothe Körnung dicht unter der verhornten Schicht (cf. Fig. 1). Bei starker Vergrösserung zeigt sich, dass die Eleïdinbildung durchschnittlich 5—6 Zellenlager unterhalb der verhornten Schicht beginnt, je nach der Dicke der letzteren früher oder später, und sich zuerst durch Bildung eines ganz zarten, aus rothen Pünktchen bestehenden Hofes kenntlich macht, der concentrisch um den Kern gelagert ist, von diesem durch eine helle Schicht getrennt. Auch finden sich Stellen, wo dieser Hof erst in der Bildung begriffen ist. Bald wachsen die Körner bis zu grossen ovalen oder runden glänzenden Tropfen an und vertheilen sich in unregelmässiger Weise durch die ganze Zelle, die Kerne oft vollständig verdeckend. Gegen die verhornte, sich schwach gelblich färbende Schicht grenzen sich die Eleïdinkörner im Allgemeinen ziemlich scharf ab, nur hier und da sieht man vereinzelte Körner auch zwischen den Lamellen der Hornschicht (cf. Fig. 2). Diese letztere ist schwach streifig, zum Theil lamellös aufgefasert und zeigt öfters deutliche schwach gelblich tingirte, länglich gestreckte Kerne. An einigen Stellen hat sie eine (ebenfalls auf Eleïdingehalt deutende?) diffuse, blass rosa Färbung angenommen, ohne dass jedoch hier einzelne Körner oder Tropfen nachzuweisen wären. — Die Zellen der oberen Epithellagen zeigen ein fein granulirtes Protoplasma und

---

(Plattenepithel im Uterus (Psoriasis uterina) Zeitschr. f. Geburtshülfe und Gynäkologie, Bd. XI, Heft 1, 1884.)

grosse rundliche Kernkörperchen, vielfach durch die Eleïdintropfen verdeckt. In den tieferen Epithelschichten ist die Riffelung überall sehr deutlich ausgesprochen. Ueber die daselbst vorkommenden Kerntheilungen s. o.

Wie wir gesehen haben, ist also bei Psoriasis das Schleimhautepithel äusserst lebhaft betheiligt theils durch autochthone Zellproliferation theils durch Production einer eigenthümlichen, in der normalen Mundschleimhaut nur spärlich vorkommenden Substanz, die mit der Verhornung wahrscheinlich in engem Zusammenhange steht, und wir können im Einklang mit den herrschenden Theorien mit vollem Rechte annehmen, dass nicht nur die gutartigen papillären Excrescenzen der Psoriasis sondern auch die epithelialen Elemente der auf ihrem Boden sich entwickelnden krebsigen Neubildung von der überall in lebhafter Proliferation und chemischer Veränderung befindlichen Epithelschicht geliefert werden. Das plastische Material zu diesem vermehrten Umsatz und dieser gesteigerten Production muss wohl in irgend welcher Form durch die Gefässe des unterliegenden Bindegewebes zugeführt werden. Nach unseren jetzt herrschenden Anschauungen kann es nur in gelöster Form in das Epithel übergehen, eine Metaplasie zelliger aus dem Bindegewebe stammender Elemente in echte epitheliale giebt es nicht. Doch muss trotz aller gegenseitigen Abgeschlossenheit des bindegewebigen und epithelialen Gebietes nothwendig jede gesteigerte Production im Epithel eine erhöhte Zufuhr von Nährmaterial von Seiten der Blutgefässe erheischen und so führt wahrscheinlich die Epithelwucherung zu stärkerer Vascularisation, Austritt von geformten und gelösten Blutbestandtheilen aus den Gefässen und Bildung von Producten, welche den entzündlichen Veränderungen nahe stehen oder ihnen vollkommen gleichen. Ebenso können natürlich auch entzündliche Vorgänge im Bindegewebe secundär das Epithel zur Wucherung anregen.



Fig. 2.

2. Alte Psoriasis linguae und bucealis. Hypertrophie der Unterlippe. Carcinom der Mundschleimhaut. Exstirpation. Recidiv.

Oberst Z., 49 J. alt. Patient ist starker Raucher (täglich 12—14 Cigarren) und hat seit etwa 3 Jahren leichte Beschwerden an der Zunge und im Munde; seit $^3/_4$ Jahren bemerkte er eigenthümliche Verhärtungen auf der Zunge und namentlich der rechten Wangenschleimhaut mit weisslichem Belag. Dabei kommt es dem Patienten vor, als wenn ein starker Speichelfluss eingetreten wäre; ausserdem stellt sich allmählich

eine eigenthümliche Hypertrophie der Unterlippe ein, die dem Patienten sehr lästig ist

5. 12. 82. Keilexcision aus der Lippe. (Chronische Cheilitis.)

16. 10. 84. Status praesens. Wohlgenährter Mann. Auf der rechten Zungenhälfte und namentlich auf der rechten Wangenschleimhaut starke verhornte Epithelhypertrophien, die weissliche, mehr oder weniger erhabene Flecke bilden. Nirgends irgend welche Ulceration. Unterlippe stark hypertrophisch. Excision eines mit der Spitze nach unten liegenden keilförmigen Stückes aus der Unterlippe (Naht. Heilung prima intentionc.) Starke Cauterisation der Psoriasisflecke mit dem Pacquelin'schen Brenner. (Lösung von Kali chloricum und Borsäure als Mundwasser.)

21. 4. 85. Seit 4 Wochen hat sich an der Innenfläche der rechten Wange ein Geschwür gebildet, gegenüber dem Weisheitszahne. Patient hat sich diesen Zahn herausziehen lassen und glaubt, dabei an der Stelle des späteren Geschwüres gekniffen worden zu sein. Die Stelle des Geschwüres ist der Hauptsitz der alten Psoriasis gewesen.

Chloroformnarkose. Spaltung des Mundwinkels vier Finger breit nach hinten. Excision des groschengrossen Krebsgeschwüres breit im Gesunden. Schleimhaut in der Umgebung ohne Psoriasisflecke, nur mit weisslichen Narbensträngen (von den Aetzungen herrührend). Das Carcinom zeigt eine ziemlich fein papilläre Oberfläche und ist in der Mitte eine Strecke weit ulcerirt. — Enormer Blutreichthum der Wangenschleimhaut. Exacte Schliessung der Wunde durch Haut- und Schleimhautnähte; nach 8 Tagen alles geheilt, nur an Stelle des Krebsgeschwüres eine kleine granulirende Fläche.

Das Carcinom bietet mikroskopisch das Bild eines typischen Hornkrebses dar, mit starker kleinzelliger Infiltration im Zwischengewebe.

14 Tage nach seiner Entlassung aus der Klinik merkte Patient, dass sich in der Narbe ein Knoten bildete, der rasch wuchs. 27. Juni 1885. Operation in Narkose. Erneute Spaltung des Mundwinkels und Umschneidung und Exstirpation des etwa wallnussgrossen Krebsrecidives im Gesunden. Vereinigung der Hautwunde durch Nähte (prima intentio). An der Innenfläche ein 5markstückgrosser Defect.

3. Psoriasis linguae mit Carcinom. Exstirpation. Heilung.

Herr Zimmermeister M. 60 J. aus Leitzkau ist früher stets gesund gewesen und stammt aus gesunder, krebsfreier Familie. Er hat von jeher eine starke fleischige Zunge gehabt. Im Jahre 1871 bekam er zum ersten Male einen Anfall von Podagra im Grosszehenballen, nach heftigem Echauffement. Damals liess sich der Arzt die Zunge des Pat. zeigen, und entdeckte in der Mitte derselben rechts von der Mittellinie einen weisslichen bohnengrossen Fleck. Patient ist starker Raucher, Biergenuss nicht übermässig. Im Jahre 1883 war die Affection allmählich fast bis zur Zungenspitze vorgedrungen und es hatten sich in der hinteren Zungengegend Einrisse gebildet, welche manchmal schmerzten. Seit 6 Wochen sind die Schmerzen bedeutend heftiger und es ist ein Geschwür entstanden.

Status praesens. Juni 1884. Wohlgenährter gesund aussehender Mann von untersetzter Statur. Zähne sehr defect. Unterkieferbackzähne fehlen ganz. Auf der Wangenschleimhaut besonders links verstreute bläulich-weisse Psoriasisflecke. Sehr kurze dicke fleischige Zunge, die nicht sehr weit hervorgestreckt werden kann. Die linke Zungenhälfte, sowie der Zungenrücken bieten ziemlich normale Verhältnisse dar. Die linke Seitenfläche der Zunge ganz glatt, blauroth. Etwa 1,5 cm von der Mittellinie entfernt beginnt die Oberfläche des Organes sehr eigenthümliche Verhältnisse zu zeigen, indem sie eine etwas ins Weissliche spielende Farbe annimmt und die bis dahin vollkommen glatte Fläche sich mosaïkartig in einzelne ganz leicht prominirende, übrigens glatte 2—4 mm breite eckige Felder theilt, die durch zarte Furchen von einander geschieden sind, so dass das Aussehen hier wirklich an Ichthyosis erinnert.

Einige dieser Mosaïkfelder sind intensiver weissgrau, selbst glänzend weiss. Weiter nach der Mitte gewinnt die Oberfläche eine weit rauhere feinhöckrige Beschaffenheit, doch tritt auch hier wie überall an den kranken Theilen die Felderung ganz ausgesprochen hervor. Von gleicher Beschaffenheit ist ein schmaler Streif rechts von der Mittellinie. Etwa $^1/_2$ cm von der letzteren, nach vorn sich der Mitte nähernd und an der Zungenspitze sogar auf die linke Seite übergreifend beginnt nun die eigentlich schwere Erkrankung der Zungenoberfläche, die also die rechte Zungenhälfte einnimmt und auch auf die untere Fläche und die Mundschleimhaut übergreift. Auch hier ist überall eine deutliche Felderung vorhanden, doch sind die Felder zum Theil beträchtlich grösser wie links und intensiv glänzend weiss. Nach der Mitte zu wird ihr Aussehen mehr gelblich und hier finden sich sammetartige, immer noch in gröbere Felder abgegrenzte Erhebungen, vielfach papillär gegliedert und von einander häufig durch tiefe Risse und Schrunden getrennt, welche erst beim Aufheben der Papillen zum Vorschein kommen (Ichthyosis hystrix). Ziemlich inmitten der so veränderten rechten Zungenhälfte findet sich nun eine 50pfennigstückgrosse, dem Gefühle als harter Knoten sich kennzeichnende leicht prominirende Partie, die durch mehrere tiefe quere Risse zerklüftet ist und durch bläulichrothe Färbung sich gegen die gelblichweisse verhornte Umgebung abhebt.

Durch Excision eines grossen Keiles aus der Zunge wird dieser carcinomatöse Knoten vollständig und der an Psoriasis erkrankte Theil des Organes grösstentheils entfernt. Die Wunde lässt sich fast ganz mit Nähten vereinigen. Heilung zum Theil prima intentione, zum Theil durch Granulation. Am 16. Dec. d. J. stellt sich Pat. nochmals vor. Kein Recidiv. Allgemeinbefinden vortrefflich. Keine Schmerzen. Sprache gut.

Ueber die mikroskopische Untersuchung des excidirten Stückes können wir uns im Hinblick auf die genau geschilderte Histologie des vorhergehenden Falles von Psoriasis buccalis kurz fassen, da es sich um vollständig analoge Affectionen handelt. Nur nimmt hier die epitheliale Wucherung, welche die zu barocker Form und Grösse angewachsenen Zungenpapillen überzieht, noch beträchtlichere Dimensionen an und producirt ein bis mehrere Millimeter dickes horniges Lager abgestorbener Epithelzellen, welche sich in Pikrokarmin theils gelb, theils rosa färben. In der hyperplastischen Matrix des Epithels finden wir lebhafte und zahlreiche Kerntheilungsvorgänge in den tiefsten Lagen und dicht unter der Hornschicht eine mehrreihige Zone eleïdinhaltiger Zellen, im Allgemeinen etwas schmaler, wie bei jenem Falle von Psoriasis buccalis, doch sonst die nämlichen Verhältnisse bietend. Im Corium ist die kleinzellige Infiltration in den obersten Schichten, namentlich den Papillen selbst, sehr ausgesprochen. Das Carcinom zeigt die Structur eines verhornenden Plattenepithelkrebses, dessen Epithelstränge an den Grenzen der Neubildung continuirlich in das Epithel der Zungenschleimhaut übergehen. Wo das Carcinom beginnt, hört plötzlich mit scharfer Grenze die Verhornungslamelle auf.

4. 20 Jahre lang bestehende schwere Psoriasis linguae mit Bildung eines Carcinoms.

Karl Sporleder, 57 J., Tischlermeister aus Mansfeld, rec. 1. Juni 1885, entl. 15. Juni 1885. Will 1853 Lungenentzündung gehabt haben, sonst stets gesund gewesen sein. Eltern an der Cholera gestorben. Geschwister gesund. Patient giebt an, kein

starker Raucher gewesen zu sein (höchstens 1—2 Cigarren täglich), ist niemals luetisch inficirt gewesen, ist verheirathet und hat einen gesunden Sohn. Die Psoriasis soll schon über 20 Jahre bestehen und hat ihm nie wesentliche Beschwerden gemacht. Weihnachten 1884 will Patient ein kleines Geschwür an der rechten Zungenseite bekommen haben, welches am 18. 1. 85 vom Arzte gebeizt worden ist. Später haben sich Knoten in der Umgebung des Geschwüres gebildet. Patient hat seit Weihnachten sehr schlecht essen können und ist bedeutend abgemagert und von Kräften gekommen. Defecte Backzähne im Oberkiefer rechts sind vor etwa 4 Wochen entfernt worden.

Stat. praes. Untersetzter Mann mit ziemlich schlaffer Muskulatur, wenig Fettgewebe. Kopfhaare und Bart beginnen zu ergrauen. Die Zähne des Unterkiefers bis zum zweiten Molarzahne vorhanden. Oben sind 3 Schneidezähne und 2 Eckzähne noch wohlerhalten, jedoch sämmtlich stark mit Weinstein bedeckt. Die hinteren Molarzähne fehlen überall, nur rechts oben steht vom zweiten Molarzahne ein cariöser Stumpf und eine Wurzel. Die Zunge ist mässig fleischig, ziemlich klein, und zeigt fast an ihrer ganzen Vorderfläche diffuse glänzend grau- und bläulich-weisse hornige Verdickungen, welche sich deutlich in einzelne kleinere und grössere mosaïkartige Felder abgrenzen lassen. Am stärksten ist die Affection ausgebildet rechts von der Mittellinie nach dem Zungenrücken zu. Hier nehmen die hornigen Auflagerungen eine beträchtliche Dicke bis zu mehreren mm an und confluiren stellenweise zu grösseren ichthyosisähnlichen Flecken. An der rechten Seitenfläche der Zunge findet sich ein unregelmässiges, ziemlich $^1/_2$ cm durchmessendes flachkraterförmiges Geschwür, dessen Ränder namentlich nach hinten und der Mittellinie zu stark wallartig gewulstet sind. Nach hinten von dem Geschwür findet sich ein fast haselnussgrosser schmerzhafter Knoten, welcher sich fast bis an die Zungenbasis erstreckt. Im Uebrigen ist die Umgebung des Geschwüres nur in geringem Umfang infiltrirt. Die Unterfläche der Zunge ist gesund. Die linke Seitenfläche diffus bläulich-weiss. Lymphdrüsen am rechten Unterkieferwinkel ganz leicht geschwellt.

Operation in sitzender Stellung des Patienten unter Chloroformnarcose. Zunge durch Drahtzügel weit hervorgezogen. Excision des Carcinoms im Gesunden mit der Schere. Blutung durch Unterbindung gestillt. Naht. Rasche Heilung.

Die mikroskopische Untersuchung lieferte zwar ausserordentlich schöne und instructive Präparate, die namentlich durch die enorme Dicke der verhornten Schicht (bis zu 2 mm) und durch die reichliche Entwicklung des Eleïdin ausgezeichnet waren, im Uebrigen aber nichts wesentlich Neues. Das Carcinom bot das typische Bild eines verhornenden Plattenepithelcarcinomes dar. Ueberall im Bindegewebe starke kleinzellige Infiltration.

5. Psoriasis buccalis et linguae bei alter Lues.

Ein noch kurz vor Abschluss der Arbeit zur Beobachtung kommender Fall beweist, dass sich die Psoriasis buccalis et linguae wohl auch gelegentlich einmal bei einem mit Syphilis behafteten Individuum entwickeln kann, ohne dass irgend welcher Zusammenhang zwischen den beiden Uebeln angenommen zu werden braucht.

Rudolf B., 49 J., Kaufmann aus Neustadt-Magdeburg, hat sich im Jahre 1861 luetisch inficirt. Ulcus durum. Keine Lymphdrüsenschwellungen, kein Exanthem. Ist damals in einer Kaltwasserheilanstalt mit günstigem Erfolge behandelt worden und seitdem völlig gesund geblieben, hat sich 1862 verheirathet und gesunde Kinder erzeugt. Etwa seit $^1/_2$ Jahre sind specifische Hautgeschwüre an der linken Backe,

in der Gegend des Mundwinkels entstanden, etwa den Umfang eines 5-Markstückes einnehmend, die auf Auskratzung mit dem scharfen Löffel und Aetzung mit Argent. nitr. rasch ausheilten. Ausserdem nimmt Patient Pillen von Kal. jodat.

Psoriasisfleeke im Munde will Patient seit etwa 5—6 Jahren bemerkt haben, ohne davon Beschwerden gefühlt zu haben. Er ist starker Raucher (10—12 Cigarren täglich). Schleimhaut der Unterlippe diffus milchig getrübt; an einer Stelle erhebt sich eine über erbsengrosse hornige schildartige weisse Auflagerung, welche mit der Schere excidirt wird. Auch die Wangenschleimhaut, besonders nach rechts bläulich-weiss. Auf dem Zungenrücken in der Mittellinie ein schmaler weisslicher Psoriasisstreif, etwas hinter der Spitze beginnend und 2—3 mm nach hinten reichend. 19. Juni 1885.

Das excidirte Stückchen lieferte das Material zu den prächtigsten mikroskopischen Bildern, von denen eines im Holzschnitt wiedergegeben ist (Fig. 3). Ganz besonders auffallend ist die Bildung grosser oft barock

Fig. 3.

gestalteter Papillen, deren epithelialer Grundstock durch eine atypische Zellwucherung wieder eine grosse Zahl kleiner secundärer Papillen im Inneren zeigt (links). Die hornigen Auflagerungen nehmen auch hier eine enorme Dicke an, sind aber nirgends ganz continuirlich. Grosse Strecken Schleimhaut sind relativ unverändert. Dann tritt plötzlich eine Psoriasisauflagerung, oft ganz circumscript, als kleinstes Schleimhauthörnchen, oder als grössere schuppige Auflagerung hervor (rechts). Der Verhornungsanomalie entsprechend fehlt das Eleïdin an den gesunden Stellen, zeigt sich dagegen überall, wo Hornauflagerungen vorhanden sind, in reichlicher Menge in den obersten Epithelschichten, unter jenen kleinsten Schleimhauthörnchen oft nur wenige Zellen ausfüllend.

(Anhang.) Psoriasis praeputialis mit Carcinoma penis.

Während ich damit beschäftigt war, diese Arbeit abzuschliessen, kam ein sehr interessanter Fall von Carcinoma penis zur Beobachtung, welcher wichtige Analogien zu den eben beschriebenen aus Psoriasis der Mund- und Zungenschleimhaut entstandenen Krebsen darbot und

geeignet war, auch auf die Aetiologie der Carcinome des Penis ein bedeutsames Licht zu werfen. Bekanntlich wird Krebs des Penis ganz besonders durch Phimose begünstigt und kommt bei Rassen mit ritueller Beschneidung fast gar nicht zur Beobachtung, da hier weniger zu Secretstauung und Unreinlichkeit Gelegenheit geboten ist. Bei unserem Kranken, der eine starke Phimose besessen hatte, zeigten sich nun die Folgen der mangelhaften Reinlichkeit und Anhäufung der Präputialsecrete in einer sehr eigenthümlichen chronischen Entzündung der Präputialschleimhaut, die täuschend der an der Mundschleimhaut vorkommenden Psoriasis glich, und die ich demgemäss als Psoriasis praeputialis bezeichnen möchte. Wir werden wohl nicht fehl gehen, wenn wir auch hier diesen chronischen Reizzustand als das hauptsächlich disponirende Moment zur Carcinombildung ansehen.

Carl Blanke, 62 J., Arbeiter aus Laucha. rec. 24. 4. 85.

Will immer eine sehr enge Vorhaut gehabt haben, aber keine Störungen in der Urinentleerung. Ist verheirathet und hat 2 Kinder. Keine Heredität nachweisbar.

Die Krankheit des Penis soll vor $^1/_2$ J. mit einem rothen Flecke an der Glans und einer Wucherung daselbst, wie wildes Fleisch aussehend, begonnen haben. Dann wurde das Glied dicker und nässte. Vor $^1/_4$ J. erfolgte eine Perforation des Vorhautsackes nach aussen, die sich aus einer »Blüthe« entwickelte. Bald nachher sollen sich Knoten in den Weichen entwickelt haben, zuerst rechts. Eine Hernia inguinalis dextra besteht schon seit 10 Jahren. Patient fühlt sich sonst ganz gesund und ist nicht schwächer geworden.

28. 4. Chloroformnarkose. Exstirpation der faustgrossen carcinomatösen Drüsenpackete in beiden Inguinalgegenden, die den grossen Gefässen innig aufsitzen. Namentlich rechts, wo die Exstirpation wegen der gleichzeitig vorhandenen Leistenhernie noch besondere Schwierigkeiten machte, sind die einzelnen Drüsen bis zu wallnussgrossen Knoten geschwellt, die zum Theil breiig erweicht sind. Amputatio penis unmittelbar an der Wurzel. Loslösung der Harnröhre und Einpflanzung des Stumpfes in einen boutonnierenartigen Schnitt am Damm (nach Thiersch).

Die grossen Wunden in der Inguinalgegend werden durch Spannnähte verkleinert und heilen zum Theil durch Granulation. Heilung sämmtlicher Wunden geht glatt von Statten. Die Urinentleerung ohne Schwierigkeiten. Nur das Scrotum bleibt längere Zeit ödematös.

Der amputirte Penis zeigte sich in seinem ganzen Umfange unförmlich, knollig verdickt. Vorhautmündung sehr eng, ulcerirt. Der Präputialsack sehr erweitert, seine Innenfläche stellt eine grosse Geschwürsfläche dar, namentlich das äussere Blatt ist durchweg ulcerirt und von rauher, unregelmässig angefressener, mit einem schmierigen, etwas fettigen, röthlich gelben Brei belegt. Zur Seite der eigentlichen Vorhautmündung findet sich noch eine zweite (Perforations-) Oeffnung, mindestens ebenso gross wie die ursprüngliche, aus dem ulcerirten Präputialsacke nach aussen führend. Die Glans penis relativ klein, der Sulcus coronarius tief geschwürig ausgefressen, die Oberfläche der Glans ebenfalls geschwürig, rauh. Unten dagegen hat die Oberfläche der Glans eine ganz eigenthümliche epidermisähnliche Beschaffen-

heit, ziemlich glatte Oberfläche und glänzend grauweisse Farbe. Die Aehnlichkeit dieser Affection mit der Psoriasis buccalis geht so weit, dass sie auch deutlich in einzelnen rundlichen Plaques auftritt, wie man an den Grenzen genau erkennen kann, während die Flecken in der Mitte zwar confluiren, aber auch hier noch durch leichte Niveau-Differenzen sich von einander abheben. Die Corpora cavernosa sind fast bis an die Wurzel des Penis von Krebsmassen durchwachsen, die Urethra unregelmässig verengt.

Mikroskopisch zeigt sich die Aehnlichkeit der oben geschilderten weissen Plaques an der Glans mit der Psoriasis buccalis so auffallend, dass die mikroskopischen Bilder von beiden Affectionen kaum von einander zu unterscheiden sind. Colossale Vergrösserung, namentlich Verlängerung der Interpapillarspalten; dickes verhorntes epidermoidales Lager an der Oberfläche; sehr breite Eleïdinzone in den obersten noch nicht verhornten Schichten des Epithels und stellenweise starker Eleïdingehalt der Hornschicht. Darunter starke kleinzellige Infiltration.

Das Carcinom ist ein exquisiter Plattenepithelkrebs mit starker Verhornung.

B. Hautcarcinome auf dem Boden chronischer Hautkrankheiten.

I. Schornsteinfegerkrebs; Theer- und Paraffinkrebs.

Die vorzüglichen Arbeiten englischer Chirurgen[1]) haben uns zuerst mit jener überaus interessanten Form des Hautkrebses bekannt gemacht, die am Scrotum von Schornsteinfegern vorkommt und wahrscheinlich durch die Reizung des in den Scrotalfalten sich festsetzenden Russes bedingt wird (Schornsteinfegerkrebs). Unter dem Einflusse des chemischen und mechanischen Reizes bilden sich zunächst chronische Hautentzündungen von vorwiegend hyperplastischem Charakter, platte papilläre Bildungen oder warzige mit Borken bedeckte Knoten, die dann

1) Die erste ausführliche Beschreibung lieferte:

Pott, Percivall, Chirurgical observations. London 1775, p. 63—68.

Weitere Mittheilungen:

Bell, Benjamin, A treatise on the hydrocele, on sarcocele, on cancer and other diseases of the testes. Edinburgh and London 1794.

Earle, Henry, On chimney sweeper's cancer; read Jan. 14. 1823. London, Medico-chirurgical Transact. vol. 12. P. 2. art. 23. 1823. p. 296—307.

Cooper, Asthley, Observations on the structure and the diseases of the testis. London 1830. (Abbildung des Schornsteinfegerkrebses). Edinburgh. Medical and Surgical Journ. Vol. 44. No. 124. 1835.

Paget, Chimney-sweeper's cancer. Lancet. 1850, II, p. 265.

Curling, A practical treatise on the diseases of the testis and of the Spermatic cord and Scrotum. 1856. p. 500.

später, oft multipel carcinomatös degeneriren, wodurch tiefgreifende Geschwüre entstehen, »welche mit der Zeit vollständig die Charactere der schwersten Formen des Epithelialkrebses gewinnen, jedoch lange Zeit den nur lokalzerstörenden Charakter festhalten. Grosse Theile des Hodensackes werden zerstört und namentlich nach hinten hin der Damm ergriffen, die Crura penis blossgelegt. Die Erkrankung der Lymphdrüsen in der Weiche bleibt auffallend lange aus, und allen sonstigen Erfahrungen entgegen sind die trotzdem oft nachweisbaren Schwellungen derselben nur irritativen, nicht heteroplastischen Charakters, so dass sie nach der Exstirpation des Carcinoms meist vollständig wieder zurückgehen. Diese Operation selbst hat oft bleibende, oder wenigstens jahrelange Heilungen zur Folge, oder, wenn der Kranke sein Metier fortsetzt, so treten die Recidive doch nicht immer in der Narbe auf, wie es ja sonst die Regel ist, sondern in mehr oder minder grosser Entfernung von derselben, wenn schon fast immer am Scrotum. Offenbar handelt es sich also in diesen Fällen um neue Erkrankungen«[1]).

Diese auch für die Aetiologie der Hautkrebse so wichtigen Beobachtungen wurden vielfach angezweifelt, theils weil anderwärts ähnliche Fälle nicht vorkamen, theils weil in England selbst später der Schornsteinfegerkrebs viel seltener wurde. So gerieth die Thatsache fast ganz in Vergessenheit, bis R. Volkmann[2]) in seinen Beobachtungen über Theer- und Paraffinkrebse den Beweis lieferte, dass bei Arbeitern in den Braunkohlentheer- und Paraffinfabriken in der Umgebung von Halle, also bei Einwirkung von chemischen Körpern, die dem Russ sehr nahe stehen, eine dem Schornsteinfegerkrebs der Engländer ganz ähnliche Affection vorkommt, die sich ebenfalls an Jahre lang vor der carcinomatösen Degeneration sich entwickelnde chronische Reizzustände der Haut anschliesst. Seine classische Beschreibung des Theer- und Paraffinkrebses und die mannigfachen Schlüsse, welche er hierbei für die allgemeine Aetiologie der Carcinome zieht, greifen weit über das Fachinteresse der Chirurgen hinaus, so dass ihre Wiedergabe an diesem Platze gerechtfertigt erscheint, zumal sich das Werk, in welchem sie niedergelegt ist, nur in den Händen Weniger befindet. Er beobachtete 3 Fälle von Hautkrebs des Scrotum bei den oben bezeichneten Arbeitern, welche sich klinisch und anatomisch ganz wie der Schornsteinfegerkrebs der Engländer verhielten »und wie dieser sich aus Jahre lang bestandenen hyperplastischen und entzündlichen Zuständen der Hautdecken entwickelten, die bei diesen Arbeitern in sehr verschiedener Intensität, aber auch

1) Volkmann, Beiträge z. Chirurgie 1875, p. 380.

2) Volkmann, Beiträge zur Chirurgie 1875. Ueber Theer-, Paraffin- und Russkrebs (Schornsteinfegerkrebs) p. 370—381.

Volkmann, 3 Fälle von primärem Theer- und Russkrebs des Hodens. Berl. Klin. Wochenschr. XI, 1874, 18. Mai.

in sehr mannigfaehen Formen über die gesammte Körperoberfläehe ausgebreitet vorkommen, aus unbekannten Gründen aber am Scrotum besonders leicht eine Steigerung bis zur heteroplastisehen atypisehen Wucherung erfahren.« Als die zwei hauptsäehliehsten Substrate der von den Arbeitern so genannten »Theerkrätze« (wegen des heftigen Juckens, mit dem diese Hautaffeetion verbunden ist) sieht V. eine vermehrte Anbildung von Epidermis und eine gesteigerte Thätigkeit der Talgdrüsen an. »Die Haut des Körpers wird spröde, troeken, pergamentartig, oder selbst absehilfernd und rissig, wie man es in geringerem Maasse leieht an den eigenen Händen bemerkt, wenn man sie längere Zeit hindureh mit stärkeren Carbolsäurelösungen (3—5%) benetzt hat. Am ganzen Körper, wenn sehon keineswegs überall gleiehmässig, erscheint die Epidermis verdiekt. Die Ausführungsgänge der Talgdrüsen sind erweitert und bilden, wenn sich der Theer in ihnen festsetzt, mohnkorn- bis steeknadelkopfgrosse sehwarze Punkte, die, wo sie gleichmässig über den ganzen Körper ausgesät sind, einen höehst eigenthümliehen Anblick gewähren, zumal wenn infolge einer leiehten reaetiven Induration der Gewebe in der Umgebung der dilatirten Ausführungsgänge diese selbst etwas über das Hautniveau prominiren. An einzelnen Stellen häufen sieh dann theils die hyperplastiseh gewucherten Epidermiszellen, theils der vermehrt abgesonderte Hauttalg, theils endlieh eine Misehung von beiden in stärkerer Masse an und es entstehen namentlieh an den Extremitäten sowie am Serotum entweder kleine Epidermisknötehen, minimale, selbst einigermassen spitze Hörnehen von der Grösse eines Steeknadelkopfes und darüber, oder unregelmässige, rundliehe, flaehe, schmutzigbräunliehe, seborrhagisehe Sehilder und Krusten. Diese letzteren haben etwa die Form erstarrter Waehstropfen und variiren in ihrer Grösse zwisehen einer Linse und einem Silbergrosehen. Zuweilen sitzt Sehild an Sehild, ähnlieh wie bei Iehthyose. Beide Formen, die vielfaeh in einander übergehen, pflegen sehr fest an der Hautoberfläehe zu haften, so dass naeh ihrer gewaltsamen Entfernung die blutende Cutis zu Tage liegt, an der man in sehweren Fällen, neben den dilatirten Ausführungsgängen der Talgdrüsen bereits eine fein warzige Hyperplasie der Hautpapillen eonstatirt. Sehr allgemein, oder in allen Fällen, fanden sich dann weiter bei den betreffenden Arbeitern rothe, flaehe, bald mehr psoriasis- bald mehr acneartige Fleeken, Papeln oder selbst Beulen. In ihren leiehtesten Formen wie ein syphilitisches Exanthem aussehend, erinnern sie in ihren sehwersten fast an Erythema nodosum. Bei Leuten, die frisch von der Arbeit kamen, oder die ich in der Fabrik selbst untersuchte, fand ieh diese Hautinfiltrationen oft hochroth, glänzend, bei Druek sehmerzhaft, und waren dieselben an der Spitze etwas wund, so dass sie nässten. Hatten sieh die Leute jedoeh nur einige Tage hindureh dem Contaet der reizenden Stoffe entzogen, so blassten die Stellen rasch etwas

ab und wurden troeken, indem sie sieh an ihrer Spitze entweder mit abschilfernder Epidermis oder mit dickeren Krusten und Borken bedeckten. Oft sassen diese Eruptionen so dicht, namentlich an den Armen und an der Streckseite der Unterextremitäten, dass sie stellenweise confluirten. So erinnere ich mich eines jungen Menschen, der den ganzen Tag über damit beschäftigt war, ein mit halbflüssigem, durch Beimischung von Theer grauem Paraffin gefülltes Holzgefäss auf einen Tisch auszuschütten, und bei dem die den Tisch berührenden ulnaren Partien der Vorderarme von hochrothen, dicht aneinander stehenden kaffeebohnengrossen, zum Theil nässenden Beulen besetzt waren. Die Grösse dieser Hautinfiltrationen variirte von der eines Hanfkornes bis zu der einer Bohne. Die grösseren sassen besonders auf den Schulterblättern, dem Abdomen, den Oberschenkeln und namentlich am Scrotum. Die besondere Disposition dieses letzteren zu den beschriebenen Affectionen war allen Arbeitern, die ich darnach fragte, bekannt. An keinem Orte soll das Wundwerden und Nässen der Infiltrationen, nach der Angabe der Leute selbst, so häufig sein wie hier. Indess unterscheiden sich die Fälle, die ich selbst zu sehen Gelegenheit hatte, sehr leicht von den so häufig am Scrotum vorkommenden syphilitischen Schleimpapeln. Die Infiltration war viel derber, die Farbe hochroth, und das Wundsein beschränkte sich nur auf die Spitze der einzelnen Knoten. Will man einen Vergleich anstellen, so würde der mit einem harten, auf der Höhe leicht erodirten Vorhautschanker wenigstens für einzelne Fälle, ein zutreffender sein. Bemerkenswerth ist endlich, dass die schweren und mit starker Reizung verbundenen Formen dieser Hautinfiltrationen fast nur bei Leuten vorkamen, welche fortwährend mit dem ganz- oder halbflüssigen Product manipulirten und sich namentlich auch die Kleider damit imprägnirten, und zwar besonders in den ersten Monaten nach ihrem Eintritt in die Fabrik. Die meisten Arbeiter gewöhnen sich mit der Zeit doch so weit an den Contact der fraglichen Stoffe, dass diese letzteren keine so heftige Reizung der Cutis mehr erzeugen, sondern, statt der ausgesprochen entzündlichen, nur noch chronisch hyperplastische Processe veranlassen, von denen sogleich weiter die Rede sein soll. Die Infiltrationen blassen dann ab und stellen mehr psoriasisartige, sich abschilfernde Flecke dar, oder verschwinden ganz, weisse Narben oder braun pigmentirte Stellen zurücklassend, und die Haut wird inzwischen in der oben beschriebenen Weise harsch und schilfrig. Oft findet man dann über den ganzen Körper verstreut schmutzige, rostfarbige Pigmentflecke, zuweilen wie Sommersprossen aussehend; zuweilen auch viel grösser. Wie beträchtlich jedoch die Reizung ist, welche die Producte der trockenen Destillation der Kohle an den Hautdecken hervorrufen können, wird noch dadurch erwiesen, dass ich in einigen Fällen selbst massenhafte kleine hämorrhagische Heerde in der Cutis fand. — Ist dieses erste acutere Stadium mehr oder minder

überwunden und setzten die betreffenden Individuen ihre Arbeit in der Fabrik fort, so steigern sich bei hinreichender individueller Disposition und besonders bei mangelhafter Reinlichkeit die oben erwähnten und bisher nur in einer lebhafteren Epidermisbildung und Hauttalgproduction bestehenden hyperplastischen Processe der Hautdecken an einzelnen Stellen bis zur Entwicklung multipler, warziger oder papillärer Bildungen, aus denen dann in einzelnen Fällen wirkliche Krebse hervorgehen. Ihre Uebereinstimmung mit den borkigen und warzigen Schildern, wie sie so häufig der Entwicklung der Lippenkrebse vorausgehen, ist eine vollständige: flache, bürstenartige, mit eingetrocknetem Secret bedeckte Schilder von Erbsen- bis Groschengrösse, zeitweilig trocken, zeitweilig auch stärker nässend; oder mehr kugelige mit einem harten, trockenen Grind bedeckte Erhebungen, die nach der gewaltsamen Ablösung des ersteren eine blutende, zerklüftete Oberfläche zeigen. In manchen Fällen häufen sich die steinharten Borken fast zu hornartigen Auswüchsen an. Der Hauptsitz dieser Papillarhyperplasien sind theils die bei der Arbeit entblösst getragenen Vorderarme, theils besonders wieder das Scrotum, an dem namentlich die stärker nässenden und dann auch stinkenden Formen vorkommen. Bei einem älteren Arbeiter zählte ich allein fünfzehn derartige mit dicken Borken besetzte, harte, warzenartige Körper an den dunkelbraunfleckigen, rissigen Vorderarmen und drei am Scrotum, während an verschiedenen Stellen des Stammes einzelne seborrhagische Schilder sich bereits stärker über das Hautniveau emporhoben und nach ihrer Ablösung den feinwarzigen Zustand des Papillarkörpers erkennen liessen.

Das Bild dieser warzigen Wucherungen entspricht demnach vollständig der Verruca cancrosa der Alten, und so kann es denn kaum befremden, dass sich aus ihnen, wenn die gleichen Schädlichkeiten immer wieder auf's Neue einwirken, mit der Zeit wirkliche Hautkrebse (Hornkrebse) entwickeln. Das Merkwürdige ist nur, dass die Disposition zum »Krebsigwerden« ganz besonders dem Scrotum eigenthümlich zu sein scheint. Drei, sämmtlich in diesem Jahre von mir beobachteten Fällen von Carcinom des Scrotum kann ich nur einen einzigen, nicht ganz sicheren Fall eines aus einer Theerwarze entstandenen Carcinoms des oberen Augenlids entgegenstellen«[1]).

Die histologische Untersuchung der carcinomatösen Scrotalhaut (Ackermann ibidem) ist namentlich dadurch von grossem Interesse, »dass die Haut selbst in grosser Entfernung von den carcinomatösen Herden an vielen Stellen bereits histologische Veränderungen darbietet, die nur einer geringen Steigerung bedürfen, um der Störung alsbald den carcinomatösen Stempel aufzudrücken. An der ziemlich glatten und relativ

1) Von den neuerdings in der Hallischen Klinik beobachteten 6 Fällen von Paraffinkrebs betreffen die 4 ersten wiederum das Scrotum, die 2 letzten dagegen die obere Extremität.

unveränderten Haut des Scrotum und in grosser Entfernung von den carcinomatösen Knoten ist nämlich vielfach die Grenze zwischen Epidermis und Cutis schon sehr unregelmässig geworden. Längere konische Epidermiszapfen schieben sich in die Cutis hinein; die Epidermis, mit Einschluss der Hornschicht, ist in kleineren Herden stark verdickt; die interpapillären Einsenkungen sind in jeder Richtung vergrössert und von unregelmässiger Form, und das Corium zeigt entsprechend dem Umfange derartiger Stellen eine dichte kleinzellige Infiltration.«

Bei dem grossen theoretischen Interesse des Gegenstandes ist es wohl am Platze, wenn ich die seit Volkmann's Veröffentlichung in der Hallischen Klinik beobachteten neuen Fälle von Paraffinkrebs kurz hier anführe. Auch recapitulire ich den von Tillmanns (Ueber Theer-, Russ- und Tabakskrebs. Deutsche Zeitschr. f. Chir. 1880. Bd. XIII) publicirten Fall, da dieser ebenfalls zum wesentlichsten Theile in der Hallischen Klinik behandelt und untersucht worden ist.

1. Fall von Tillmanns und Volkmann, wegen der Multiplicität der auftretenden Hautkrebse und wegen seines malignen Verlaufes ganz besonders interessant.

Friedrich Seidler, 49 J., aus Rehmsdorf bei Zeitz.

Patient ist seit ungefähr 21 Jahren in Braunkohlentheer- und Paraffinfabriken beschäftigt und ist bei ihm aus einem kleinen flachen Hautgrind am Scrotum vor ungefähr $1^1/_4$ Jahren allmählich eine Ulceration entstanden; jedoch will er erst seit Kurzem eine deutlich ausgesprochene Geschwürsfläche bemerkt haben, die häufig blutete, Schmerzen verursachte und ziemlich rasch bis zur jetzigen Grösse heranwuchs.

An der hinteren Fläche des Scrotum befindet sich ein mit der Unterlage leicht verwachsenes Hautgeschwür, von deutlich krebsigem Charakter; keine Drüsenanschwellung in der Inguinalgegend. Exstirpation: Hoden intact. Heilung in 17 Tagen. Ausserdem zeigt Patient an Händen, Armen und Oberschenkeln das Bild einer vielgestaltigen chronischen Dermatitis.

Ungefähr nach einem Jahre kommt Patient wieder wegen eines Geschwüres an der Beugeseite des linken Vorderarmes, das von einem warzigen Grinde (Hauthörnchen) ausgegangen war. Patient sieht ausgesprochen kachectisch aus; in der Achselhöhle ist eine verschiebbare haselnussgrosse Lymphdrüse fühlbar; kein Recidiv am Scrotum.

Exstirpation des Hautcarcinoms am Vorderarm; Eröffnung der Achselhöhle und Entfernung der vergrösserten Lymphdrüse. Pat. wird nach 3 Wochen mit gut granulirender Wundfläche entlassen. Jedoch schon nach kurzer Zeit kommt er mit einem Recidiv in der Operationswunde am Vorderarm wieder. Die Achseldrüsen sind nicht geschwollen. Da Patient sich zu einer neuen operativen Behandlung nicht entschliessen kann, so wendet Herr Dr. Tillmanns eine Arsenikcur an, die indessen keinen Erfolg aufzuweisen hat.

Nach circa einem Vierteljahre entschloss Patient sich doch noch, sich einer Operation zu unterwerfen und liess derselbe sich nunmehr in die Hallische Klinik aufnehmen. Hier wird das Carcinomrecidiv am linken Vorderarm durch eine sehr umfangreiche Operation exstirpirt und Patient nach reactionslosem Wundverlauf entlassen, nachdem die Vernarbung von den Rändern her begonnen hat.

Nach ungefähr einem Monat hat sich zwar der Defect am linken Unterarm wesentlich verkleinert, allein ein neues Carcinomrecidiv hat sich gebildet. Ausserdem sind

die Achseldrüsen stark geschwollen und bilden ein grosses höckriges Packet. Patient verweigert die ihm vorgeschlagene Amputation des Armes und willigt nur in die Entfernung der Drüsen. Die Achselhöhle wird nun vollständig ausgeräumt. Da indessen das Carcinomrecidiv am Vorderarm rapid wächst, so gestattet er schliesslich auch noch die Amputation, die dann in der Mitte des Oberarmes, 281 Tage nach der ersten Operation und circa $16^1/_2$ Monat nach Beginn der Erkrankung ausgeführt wird. Prima intentio. Entlassung nach 8 Tagen. Patient stirbt einige Monate später in seiner Heimat, jedenfalls an Störungen oder inneren Erkrankungen, die mit dem Carcinom zusammenhingen; eine Section der Leiche wurde jedoch nicht vorgenommen.

Der ganze Verlauf bis zum Tode hat also in diesem Falle 1 Jahr 8 Monate gedauert.

Die mikroskopische Untersuchung des Scrotal- wie Armtumors ergab das typische Bild eines vom Rete Malpighi ausgehenden Hornkrebses; ebenso zeigen die exstirpirten Achseldrüsen gleichmässig den Charakter des Hornkrebses.

2. Paraffinkrebs des Scrotum. Ablatio testis sin.

August Jacob, 59 J. aus Balditz, rec. 9. 1. 1878, entl. 31. 1. 1878.

Pat. arbeitet seit 16 Jahren in der Paraffinfabrik zu Gerstewitz. Nachdem er ungefähr 8 Jahre in der sogenannten Wäscherei beschäftigt gewesen, ohne Affectionen der Haut zu bekommen, stellte sich nach dieser Zeit ein Ausschlag an Armen und Beinen ein. Er ging nun in die Destillation, aber auch dort besserte sich sein Zustand nicht, nur dass eine bisher bestandene Neigung zu Nasenblutungen sich allmählich verlor. In den letzten Jahren hat er dann seine frühere Beschäftigung in der Wäscherei wieder aufgenommen.

Die ersten Hautaffectionen, die sich zeigten, waren Acneformen, die bald heftiger, bald gelinder auftraten und trotz Waschungen und Bädern nie ganz wichen. Zu gleicher Zeit stellten sich papilläre Wucherungen, besonders an den Unterschenkeln ein. Diese warzigen Bildungen, die stark nässten, verschwanden zum Theil, nachdem infolge eines zufälligen leichten traumatischen Insultes eine Blutung, gefolgt von starker Eiterung eingetreten war, mit Hinterlassung von verschieden stark pigmentirten Narben. Andere trockneten einfach ein, die sie bedeckende Borke fiel ab, und unter ihr erschien dann die Haut gesund. In den letzten Wochen begannen auch die Nägel der Finger und Zehen zu erkranken. Seit $^3/_4$ Jahren hat Patient eine Warze am Scrotum bemerkt, welche nach einem leichten Trauma heftig blutete, sich entzündete, aber statt wie die andern Warzen zu verschwinden, dann stärker zu wachsen begann. Während der letzten 9 Wochen, wo er sich zu Hause aufgehalten hat, haben sich die gesammten Affectionen sehr zurückgebildet, mit Ausnahme der sich stetig vergrössernden und stark jauchenden Scrotalgeschwulst.

Status praesens: Kräftig gebauter Mensch. Gesicht fleckig pigmentirt, hie und da mit seborrhagischen Schildern belegt. Die Unterarme und Unterschenkel zeigen eine Anzahl theils pigmentirter, theils umgekehrt auffallend weisser, anscheinend pigmentloser Narben, sowie einige jetzt trockene Warzen bis zu Kirschkerngrösse. Die Epidermisproduction ist vermehrt, namentlich die Unterschenkel sind wie von ichthyotischen Schildern bedeckt.

Die Nägel zeigen eine einfache Hypertrophie des Nagelbettes in sehr verschiedenem Grade. Der über faustgrosse, jauchende, papilläre, ulcerirte Tumor sitzt hauptsächlich an der linken Scrotalhälfte. Seine Ränder sind manschettenartig umgeworfen, und ist der linke Hoden mit ihm verwachsen. Die Leistendrüsen sind beiderseits in geringem Grade geschwellt, nicht sehr hart, gut gegeneinander beweglich.

11. 1. 1878. Nach mehrmaligem Bade und möglichster Desinfection der jauchenden Geschwürsfläche wird der Tumor an seiner Basis mit 2 eine Ellipse bildenden Schnitten umschrieben, und da er sich mit der Albuginea testis und dem Hoden verwachsen

zeigt, sofort die Castration hinzugefügt. Die hintere Spitze des ovalen Schnittes kommt sehr nahe an den After zu liegen. Es gelingt den rechten zurückgelassenen Hoden mit den Resten der Scrotalhaut vollständig zu bedecken und die ganze Wunde durch eine in Form eines Y verlaufende Naht zu verschliessen. In jeden Winkel wird ein Drain gelegt, über das Ganze ein Thymolgazeverband. Genäht wurde mit Catgut.

14. 1. Verbandwechsel. Verband innen blutig gefärbt, trocken. Aus der reactionslosen Wunde werden die Drains entfernt, ebenso $^3/_4$ der Nähte. Thymolverband. Kein Fieber. Patient kann spontan uriniren. Allgemeinbefinden sehr zufriedenstellend. 18. 1. Verbandwechsel. Wunde reactionslos; nur am hinteren Wundwinkel ist noch ein kleiner oberflächlicher, granulirender Streif übrig. Tägliche Seifenbäder. Suspensorium. Patient steht auf. Am 31. 1. 78 wieder mit fast normaler Haut entlassen.

Die mikroskopische Untersuchung des excidirten Tumors ergiebt einen papillären Hornkrebs.

3. Paraffinkrebs am Scrotum. Exstirpation. Nach drei Jahren Recidiv am Scrotum. Leistendrüsencarcinose. Exstirpation. Tod nach 9 Tagen.

Ernst Fischer, 59 J., aus Grauschütz, rec. 24. 8. 1881, entl. 8. 9. 1881; rec. 5. 4. 1884, † 16. 4. 1884.

Patient ist seit 11 Jahren in Paraffinfabriken an den Pressen beschäftigt und hat seit dieser Zeit bald an leichteren und nur kurze Zeit dauernden, bald schwereren und längere Zeit anhaltenden Formen sogenannter „Paraffinkrätze" gelitten. Hände und Vorderarme waren besonders befallen, ausserdem das Scrotum, an dem seit Weihnachten 1880 eine kleine Warze entstand, die bald ulcerirte und allmählich sich vergrösserte.

Status praesens: Hände und Vorderarme zeigen die durch dauernden Contact mit unreinem Paraffin hervorgerufenen charakteristischen Ausschläge, zahlreiche warzige Verdickungen, mehr oder minder prominirende Epidermisschilder, Seborrhagien etc. An der linken Hälfte des Scrotum, das hie und da seborrhagische Flecken und vereinzelte Warzen aufzuweisen hat, befindet sich ein ungefähr zweimarkstückgrosser prominirender ulcerirter Tumor von derber Beschaffenheit, mit leicht papillärer Oberfläche und stark verdickten überhängenden Rändern. Mit dem darunter liegenden Hoden ist derselbe nicht verwachsen.

28. 8. 1881. Exstirpation des Tumor. Listerverband. Heilung prima intentione. 8. 9. Patient wird als geheilt entlassen.

Patient, der bis zum Anfang des Jahres 1884 über keine Beschwerden mehr zu klagen hatte, stellte sich am 5. 4. 1884 wieder vor wegen eines neuen ulcerirten Hodentumors und stark geschwellter Leistendrüsen. Bei seiner Wiederaufnahme zeigte er ein sehr schweres „Paraffinexanthem" am ganzen Körper, speciell an den Vorderarmen und Händen. An der linken Scrotalhälfte befindet sich ein circa thalerstückgrosser ulcerirter, mässig prominirender derber Tumor mit umgekrempelten Rändern. In der linken Leistenbeuge constatirt man ein kindsfaustgrosses Packet sehr derb geschwellter und mit einander verwachsener Drüsen. Der Drüsentumor ist auf der Unterlage wenig beweglich und ebenso mit der darüber liegenden dünnen Haut verwachsen.

In der rechten Weiche befindet sich ein etwas kleineres Drüsenpacket, nicht mit der darüber liegenden Haut verwachsen und auf der Unterlage verschieblich.

Am 7. 4. 1884 wird in Chloroformnarkose die Exstirpation des Tumor am Scrotum, sowie der beiderseitigen Leistendrüsentumoren vorgenommen. In der linken Weiche muss die Haut mit entfernt werden, wodurch ein über handtellergrosser Defect entsteht. Beiderseits werden die grossen Gefässe auf eine Strecke von 8—10 cm blossgelegt. Der Defect auf der linken Seite kann trotz Lappenbildung

nicht geschlossen werden. Naht. Drains. Lister. 8. 4. Verbandwechsel. Wunde reactionslos. 9. 4. Verbandwechsel. Temp. 38.7°. Die Spitzen der gebildeten Lappen sind gangränös; die Nähte werden entfernt und die Wunde wieder aufgemacht. Von nun an wird der Verband täglich 2mal gewechselt, die Wunden fangen an sich zu reinigen. Fieber besteht fort und es tritt rascher Kräfteverfall ein. 16. 4. Exitus letalis.

Sectionsbefund: Kräftig gebaute magere Leiche, von schmutzig bräunlich grauer Hautfarbe, die besonders dunkel im Gesicht und an den Vorderarmen ist, welch letztere ausserdem theils massenhafte eiternde acneartige Eruptionen zeigen, theils mit schmutzigen Krusten bedeckt sind. Dicht unter der linken Spina ossis ilei ant. sup. beginnt eine Wundfläche, die eine Breite von 8—10 cm erreicht und auf dem Hodensack endet, den Testikel selbst freilegend. Rechts befindet sich eine ähnliche Wunde. Die Grundfläche beider ist mit Eiter belegt. Hoden sowie Samenstrang sind normal.

Lungen von schwammiger Consistenz, lufthaltig. Die Innenfläche der Bronchien mit eitrigem Schleim belegt. Herz normal. Leber, Milz, Nieren, Harnblase, Digestionstractus ohne Veränderungen.

4. Paraffinkrebs am Scrotum. Carcinose der rechten Leistendrüsen. Exstirpation. Unterbindung der Vena cruralis. Rasches Recidiv in den Leistendrüsen. Tod an Marasmus.

Heinrich Falke, 55 J., aus Kreischau, rec. 19. 1. 1882, † 23. 7. 1882, hat 11 Jahre in einer Paraffinfabrik gearbeitet, aus der er erst vor einem Jahre austrat. Damals schon will er ein kleines warzenartiges Knötchen am Scrotum bemerkt haben, welches rasch wuchs und vor etwa 6 Wochen aufbrach. Die Drüsen in der rechten Leistengegend sollen erst seit 8—10 Wochen angeschwollen sein.

Status praesens: Kräftig gebauter, gut genährter Mann, dessen Körper mit Ausnahme der Affection am Scrotum keine Spur seines Aufenthalts in einer Paraffinfabrik mehr zeigt. Am Hodensacke befindet sich ein etwa fünfmarkstückgrosses Geschwür von carcinomatösem Charakter, ulcerirt, mit buchtigen Rändern, noch nicht auf die darunter liegenden Testikel übergehend. Die Leistendrüsen rechts bilden ein etwa hühnereigrosses fest mit der Haut verwachsenes und auf der Unterlage nur äusserst wenig bewegliches Packet.

24. 1. 1882. Operation. Nachdem das Drüsenpacket in der rechten Weiche umschnitten ist, wird es abwechselnd mit Scheere und Fingern von seiner Unterlage gelöst, wobei mehrfach starke aus demselben hervortretende Venenäste unterbunden werden müssen. Da es sich jedoch bald zeigt, dass die Vena cruralis vollständig von den Tumormassen umwachsen ist, so wird sie oberhalb der V. saphena doppelt unterbunden und ein ca. 4 cm langes Stück von ihr, bis über die Einmündung der Vena profunda hinaus, die ebenfalls durchschnitten und unterbunden werden muss, excidirt. Auch die V. saphena muss unterbunden werden. Sofort wurde nun das rechte Bein auffallend blauroth und zeigten die oberflächlichen Venen, besonders am Unterschenkel, eine starke Füllung. Jedoch schon nach wenigen Minuten liessen diese Erscheinungen einer venösen Stase nach; die Circulation stellt sich auf anderen Wegen wieder ein.

Jetzt wird das Carcinom des Scrotum rasch umschnitten und excidirt; die Wunde selbst mit Catgutnähten vereinigt. 2 Drains. Der handtellergrosse Defect in der Leistengegend wird mit einem Stück Protectiv bedeckt und die Wunde nach nochmaliger gründlicher Desinfection streng antiseptisch verbunden.

Das rechte Bein wird mit einer Flanellbinde eingewickelt und hoch gelegt.

Am Abend nach der Operation befindet sich Patient ausgezeichnet. Alle Erscheinungen von Stase sind verschwunden; er kann die Zehen gut bewegen und sein All-

gemeinbefinden ist sehr zufriedenstellend. 26. 1. Verbandwechsel. Wunden reactionslos. Listerverband. Allgemeinbefinden ausgezeichnet.

20. 2. Patient hat keine Schmerzen und befindet sich sehr gut. Die Umgebung der Wunde, besonders nach ein- und abwärts, ist jedoch stark infiltrirt, so dass jetzt schon, nach 4 Wochen, der Verdacht eines Recidivs vorliegt. Der rechte Fuss ist leicht ödematös.

1. 3. Das Oedem des rechten Fusses ist wesentlich geringer, ebenso die Infiltration in der Wundumgebung. Dagegen erhebt sich am oberen Rande der Granulationsfläche ein haselnussgrosser Tumor (Lymphdrüsenrecidiv).

23. 3. Die ödematöse Infiltration unterhalb und oberhalb der Leistenbeuge hat wenig zugenommen; am rechten Fuss ist keine Veränderung eingetreten, dagegen ist der Tumor bis auf Taubenei-Grösse gewachsen und zeigt oberflächlichen Zerfall sowie eitrige Absonderung. Seitlich vom Tumor treten oberflächliche Ulcerationen auf. Ab und zu stellen sich leichte Schmerzen in der rechten Seite ein.

28. 3. Operation. Wegnahme der nunmehr bis auf fast Gänseeigrösse angewachsenen Geschwulst. Die grossen Gefässe kommen bei der Operation nicht zu Gesicht. Jodoform. Listerverband.

20. 4. In der Mitte der sonst mit frischer Epidermis bekleideten Wundfläche tritt bereits wieder ein Recidiv auf. Das Oedem des rechten Beines ist stärker geworden. Auch auf der linken Seite erweisen sich die Leistendrüsen jetzt deutlich geschwollen.

31. 4. Das Recidiv hat die Grösse eines Taubeneies erreicht; seine Umgebung ist stark infiltrirt und etwas ödematös. Die Schwellungen lassen sich ins Becken hinein verfolgen. Links nimmt die Schwellung der Leistendrüsen ebenfalls zu.

10. 5. Patient hat dann und wann leichte Schmerzen in der rechten Seite. Das Recidiv rechts ist sehr stark gewachsen und hat ziemlich die Grenze der früheren Operationsfläche erreicht. Es ist vielfach zerklüftet und mit leicht abstreifbaren necrotischen Fetzen bedeckt. Die pralle Infiltration der Beckengegend hat zugenommen, auch nach einwärts auf das Perineum zu lässt sich starke Schwellung verfolgen. Das Oedem des Femur ist prall gespannt. Links nimmt die Drüsengeschwulst beständig zu, ist bläulich verfärbt und zeigt auf dem höchsten Punkte undeutliche Fluctuation.

20. 5. Rechts hat das Recidiv die früheren Operationsgrenzen übersehritten. Die Infiltration geht bis zur Spina anterior sup. und fühlt sich die ganze rechte Beckenhälfte stark gespannt an. Nach wie vor besteht starkes Oedem des rechten Oberschenkels. Links zeigt der Drüsentumor deutliche Fluctuation und ist Spontanperforation bevorstehend. Gleichwohl ist Patient zufrieden und klagt nur wenig über Schmerzen.

27. 6. Rechts hat die ulcerirte Carcinomfläche die Grösse eines Handtellers erreicht, links ist der Drüsentumor fast faustgross geworden, zeigt immer noch auf der Höhe deutliche Fluctuation, ist jedoch noch nicht spontan perforirt. Reichliche Secretion. Täglicher Verbandwechsel.

20. 7. 1882 erfolgt der Tod an Marasmus.

Sectionsbericht: Herz klein und schlaff, Klappen intact. Aorta atheromatös entartet. Lungen, besonders die rechte in ihren oberen Theilen und an der Basis lose verwachsen; das Parenchym wenig blutreich, in den unteren Theilen ödematös und hypostatisch. Leber und Nieren atrophisch. Nirgends Metastasen. In beiden Inguinalgegenden zeigt die Haut Defecte von 5 cm Länge und 3 cm Breite. Rechts ist der Grund des Defects durch weiche, weisslich graue Carcinommassen ausgefüllt, welche bis zur Muskelschicht in die Tiefe gehen, links ist die Geschwürsfläche mit jauchigen carcinomatösen Massen bedeckt. Die Vena femoralis endet blind an der oberen bezüglich unteren Grenze der Geschwulst.

Die mikroskopische Untersuchung ergiebt ein Epithelialcarcinom mit Perlen und Zapfen, die zum Theil verhornt sind.

5. Paraffinkrebs am rechten Ellbogen. Infiltration der Achseldrüsen. Ausräumung der Achselhöhle. Amputation des Oberarmes. Lymphdrüsenrecidiv in der Achselhöhle. Tod an Marasmus.

Friedrich Wilhelm König, 58 J., aus Osendorf, rec. 4. 9. 1884, † 7. 12. 1884, arbeitet seit 1870 in der Paraffinfabrik zu Osendorf bei Halle und will bald nach seinem Eintritt, wie er sagt, „Fabrikschuppen" bekommen haben. Er wird von seinen Kameraden als ein unreinliches Individuum bezeichnet. Im Anschluss an die specifische Erkrankung der Hautdecken hat er dann verschiedentlich Warzen an den Händen und Armen bekommen, die er seiner Beschreibung nach immer abgerissen hat. Hierdurch sind die mehrfachen unten beschriebenen pigmentfreien Stellen der Haut entstanden. Aus einer derartigen Warze, welche Patient nicht abgerissen hat, entwickelte sich seit ungefähr einem Jahre die Geschwulst, an der er jetzt leidet. Seit dem Frühjahr d. J. ist dieselbe, nach Maltraitirung durch Quacksalbereien aller Art, rasch gewachsen, ulcerirt und zum Theil verjaucht; gleichzeitig soll auch eine Abnahme des Kräftezustandes eingetreten sein. Bis zum 2. August hat Patient ununterbrochen in seiner bisherigen Beschäftigung gearbeitet; sein Appetit ist gut, Schmerzen hat er angeblich gar nicht, nur hie und da unbedeutendes Stechen in der Geschwulst.

Status praesens: Grosser knochig gebauter Mann von kachektischem Aussehen, graugelber Gesichtsfarbe, eingefallenen Zügen, sehr schwach entwickeltem Fettpolster, jedoch ziemlich straffer Muskulatur. An der Aussenseite des rechten Ellbogengelenkes befindet sich ein weit über handtellergrosses (13—14 cm breites, 3 cm dickes) carcinomatöses Geschwür, stark gewulstet und über die normale Haut bis zu 1 cm überhängend. Die graurothen Geschwulstmassen, die vielfach in einzelnen Knollen und Lappen an der Oberfläche erscheinen, sind mit äusserst übelriechenden grünlichgelben Auflagerungen bedeckt. Die Geschwürsfläche leicht blutend. In der Achselhöhle fühlt man eine etwa wallnussgrosse derbe geschwollene Drüse, sowie mehrere kleinere, sämmtlich schmerzlos.

Die früher bestandene typische Hautaffection hat sich infolge der seit der Aufnahme des Kranken in die hiesige Klinik verordneten Behandlung mit Carbolumschlägen wesentlich gebessert. Nur an einzelnen Stellen des Vorderarmes bemerkt man noch eine stärkere fleckige, schmutzig graubraune Beschaffenheit der Haut mit Bildung einzelner leicht ablösbarer fettiger gelblichbrauner Borken und einzelner unregelmässig dazwischen verstreuter hellbrauner Flecke. Die Haut oberhalb der Geschwulst ist dagegen von lividrother Farbe, ganz glatt und zeigt spärliche weisslichgraue Stellen.

An beiden Armen war beim Eintritt des Kranken in die Klinik die „Paraffin-Krätze" bis zum Ansatze des M. deltoideus, bis zu welcher Gegend der Arm bei der Arbeit entblösst getragen wird, sehr deutlich ausgebildet. Am linken Arm ist die Hauterkrankung bei der gegen unseren Wunsch mehrere Wochen hinaus geschobenen Operation zwar auch lange nicht mehr so stark wie bei der Aufnahme (obgleich hier nichts Therapeutisches, Carbolumschläge etc. in Anwendung gekommen war), jedoch immerhin noch deutlich ausgeprägt und zwar hauptsächlich auf der Dorsalseite des Oberarmes, Vorderarmes, der Hand und der Grundphalangen der Finger. Die Volarseite ist nur am Ellbogengelenk und am Vorderarm betheiligt, während das Handgelenk und die Hand hier vollständig freibleibt. Auffallend ist zunächst die ausserordentlich rauhe und spröde Beschaffenheit der Haut, die im Wesentlichen bedingt wird durch

1. Bildung ganz feiner kleienförmiger weisser Schüppchen.

2. Terrassenförmig ansteigende, sehr fest haftende, im Ganzen etwa linsengrosse Conglomerate von braunen Borken, die nach der Form eine gewisse Aehnlichkeit mit Favusborken haben.

3. Bildung kleiner solider warziger Erhebungen.

Hierdurch erhält die Haut ein sehr unregelmässiges Aussehen und eine schmutzig-graubraune Farbe, die sich deutlich gegen eine grosse Anzahl scharf begrenzter, anscheinend völlig pigmentfreier Flecken abgrenzt. Eine besondere Beziehung der Haare zu den warzigen Excrescenzen etc. ist nicht zu constatiren. Die Endphalangen der Finger sind fast völlig frei, nur am kleinen Finger ist die Haut der Dorsalfläche der mittelsten Phalanx etwas spröde und rauh.

Auch am übrigen Körper ist die Haut gelblich-grau, namentlich an den Unterschenkeln sehr rauh und schuppig, fast wie bei Ichthyosis und zeigt mehrfache umschriebene Pigmentflecken und kleine Warzen. Die Serotalhaut stark pigmentirt, mit einigen flachen Warzen besetzt, im Uebrigen glatt.

3. 10. 1884. Operation. Bei der primären Desinfection des rechten Armes, speciell beim Reinigen mittelst Seife und Bürste werden die Borken zum grössten Theil abgelöst und bietet nun die Haut doch ganz das Bild eines nässenden Ekzems, hie und da ein wenig blutend, so dass also die Alteration der Hautdecken immer noch erheblicher war, als es nach der blossen Besichtigung den Anschein hatte.

Zuerst wird in typischer Weise die Ausräumung der Achselhöhle vorgenommen. Starke Blutung. Das entfernte Drüsenpacket besteht aus 3 Drüsen von Wallnuss- bis Bohnengrösse, von denen 2 in ihrem Innern erweicht sind. Hierauf wird die Amputatio humeri im oberen Drittel ausgeführt. Naht. Drains. Lister.

Behufs mikroskopischer Untersuchung wird noch ein Stück Haut des linken Armes excidirt.

Während die Amputationswunde per primam intentionem heilt, beginnt sich sehr bald in der Achselhöhle ein derbes, nur sehr wenig bewegliches Infiltrat (Carcinomrecidiv) zu bilden, das bald rapide wächst. Die Temperatur ist bis zum 20. 11. normal, von da ab stellt sich mässiges, nicht über 39,1° steigendes Fieber ein. Am 7. 12. 84 erfolgt dann der Tod an Marasmus.

Sectionsbefund: Die rechte Achselhöhle der stark abgemagerten Leiche ist von einem über 2 faustgrossen, sehr derben Tumor angefüllt, der vorn bis zur Mamillarlinie, oben bis zur Clavicula, unten bis zur 6. Rippe reicht. Aus der ca. 6 cm langen drainirten Operationswunde in der Achselhöhle treten auf Druck auf den Tumor reichliche sehmierige, wie käsig erweichte, bröckliche Massen hervor.

Die carcinomatöse Neubildung ist in den Musculus pectoralis major, minor und die Intercostalmuskeln hinein gewachsen in Form von derben dichtstehenden oft confluirenden glänzend weissen Knoten von Erbsen-, Haselnuss- bis Wallnussgrösse. In der Regio supraclavicularis finden sich drei markig geschwollene Lymphdrüsen.

Die Rippen brechen ziemlich leicht, lassen jedoch an den Bruchenden nichts von carcinomatöser Infiltration erkennen, auch ist ihre Substanz, nach einem Längendurchschnitt der 4. Rippe zu urtheilen, nicht verändert. Ebenso ist die Pleura costalis frei von Geschwulstbildungen.

Lungen ohne Metastasen. Die linke Lunge lässt auf der Oberfläche eine Reihe bis linsengrosser harter Knötchen erkennen (Kalkconcremente). Der obere Lappen ist von weicher Consistenz, während der untere sich durch den Wechsel zahlreicher weicherer lufthaltiger Partien mit härteren und luftleeren (kleine Hepatisationsherde) körnig anfühlt. Auch in der rechten Lunge befinden sich harte Knötchen von kalkiger Beschaffenheit, sonst durchweg lufthaltiges Gewebe. Im Uebrigen finden sich nirgends wesentliche Veränderungen, insbesondere keine Metastasen.

Mikroskopischer Befund. Der grosse durch die Exstirpation beseitigte

ulcerirte Tumor des Armes bietet das exquisite Bild eines Epithelialcarcinomes dar. Schon in einer gewissen Entfernung von der eigentlichen Geschwulst beginnen sich die Papillen der Epidermis zu vergrössern, baumförmig zu verzweigen und in die Tiefe zu wachsen. In der Geschwulst selbst schnüren sich diese Epithelzapfen vielfach ab, theils als runde theils als längliche oder verzweigte Schläuche mit ziemlich viel bindegewebigem Zwischengerüst, welches namentlich an der Oberfläche stark kleinzellig infiltrirt ist. An der dem Tumor benachbarten Haut constatirt man ähnliche Befunde wie an dem gleich näher zu beschreibenden excidirten Hautstücke des gesunden, d. h. nicht krebsig erkrankten linken Armes. Diese zeigten auf Querschnitten folgende höchst interessanten histologischen Verhältnisse:

1. Die Papillen der Cutis sind durchweg bedeutend vergrössert und haben eine sehr unregelmässige Form, welche durch eine fast überall nachweisbare und stellenweise erhebliche Dimensionen annehmende atypische Wucherung der untersten Epidermisschichten bedingt wird. Namentlich in der Nachbarschaft warziger Bildungen sieht man jene Epidermiswucherungen als unregelmässig geformte, meist konische, kürzere oder längere solide Epithelzapfen theils direct in die Tiefe verlaufen, theils eine Strecke weit nach unten, dann rechtwinklig umbiegend, parallel zur Oberfläche hinziehen. Die Cutis zeigt namentlich in der Umgebung derartiger Epithelwucherungen eine sehr auffallende dichte Infiltration mit kleinen Rundzellen.

2. Die oberste Lage kernloser Epidermisschuppen (Stratum mortificatum) ist durchweg sehr erheblich, um das 5—10fache verbreitert, ja an einzelnen Stellen (warzige Bildungen) noch um das 4fache stärker und hier auch deutliche Hornreaction zeigend. An der Basis solcher Warzen, da wo die kernlosen Schuppen derselben an die obersten kernhaltigen Zellen der Epidermis stossen, von den letzteren durch wenige Lagen verhornter Lamellen getrennt, finden sich in einem Präparate zwei an Schichtungskugeln erinnernde Gebilde, von concentrischem Bau, aus kernlosen Schuppen bestehend und bei Picrocarminfärbung durch schwach röthliche Tinction sich gegen das Gelb der Umgebung abhebend[1]).

Die Verbreiterung des Stratum mortificatum setzt sich auch in die Haarbälge hinein fort und macht sich hier als pralle Ausfüllung derselben mit kernlosen Schuppen bemerklich (beginnender seborrhagischer Zustand).

3. Jene schon makroskopisch wahrnehmbare Pigmentverschiebung kennzeichnet sich mikroskopisch durch stärkere Anhäufung körnigen braunen Pigmentes an einigen Stellen der tiefsten Reteschichten, und

1) Es ist bekannt dass man derartige Schichtungskugeln zuweilen auch in der Umgebung alter callöser Fußgeschwüre findet.

durch völliges Fehlen des Pigmentes an anderen Stellen. Auch jene atypischen Epithelwucherungen, welche in Form von Zapfen in die Tiefe dringen, sind zum Theil pigmenthaltig.

Die geschilderten anatomischen Veränderungen bei der Paraffindermatitis erinnern in mehr als einer Beziehung an die oben erwähnten Befunde von der Scrotalhaut und sind hier von ganz besonderer Wichtigkeit, weil ja der Arm, dem das Hautstück entnommen war, gar keine specifisch carcinomatöse Degeneration zeigte. In hohem Masse findet auch hier der Ausspruch Volkmann's Geltung, »dass die sich vorfindenden histologischen Veränderungen nur einer geringen Steigerung bedürfen, um der Affection alsbald den carcinomatösen Stempel aufzudrücken.«

6. Verruca cancrosa am linken Vorderarm bei Paraffinkrätze.

Christoph Thiele, 44 J. aus Döllnitz, rec. 23. 4. 1885, entl. 6. 5. 1885.

Arbeitet seit 12 Jahren in der Paraffinfabrik in Osendorf und ist dort immer bei der Presse beschäftigt gewesen. Hauptsächlich hat er mit dem Rohparaffin zu thun gehabt, welches nach der Meinung der Arbeiter ganz besonders viel »Schärfe« hat und die Entstehung von Hautaffectionen begünstigt. Patient will zwar bei seinem Eintritt in die Fabrik an »Theerkrätze« gelitten haben, doch hat sich dieselbe bald verloren und bis voriges Jahr ist er davon verschont geblieben. — Krebsanlage ist in der Familie angeblich nicht vorhanden. Die Warze, wegen welcher Patient jetzt in Behandlung kommt, hat sich nach Weihnachten vorigen Jahres gebildet und ist langsam bis zu ihrer jetzigen Grösse gewachsen. Schmerzen sollen ausser bei directem Stoss auf die Warze nicht vorhanden gewesen sein. Patient ist bis gestern früh in gewohnter Weise zur Arbeit gegangen.

Status praesens. Mässig kräftig gebauter Mann von mittlerem Ernährungszustand, von blasser Hautfarbe. Der röthlich-blonde Bart beginnt schon etwas zu ergrauen. Die Paraffindermatitis ist im Allgemeinen nicht sehr typisch, reicht nicht über die Vorderarme hinaus und nimmt hauptsächlich die dorsale Seite derselben ein. Hände frei. Es sind vorzüglich psoriasisähnliche Flecke, stecknadelkopf- bis linsengross, welche fest anhaftende gelblich-bräunliche Borken tragen, nach deren Ablösen eine geröthete, glatte, leicht blutende Oberfläche zu Tage tritt. Diese Flecke stehen ziemlich zerstreut. Dazwischen ist die Haut unregelmässig pigmentirt, hier und da auch mit feinsten kleienförmigen Schüppchen bedeckt. An einigen Stellen vergrössern sich die schorfartigen Auflagerungen zu fast warzigen Verdickungen. Etwa in der Mitte des linken Vorderarmes befindet sich an seiner dorsalen Fläche ein Tumor, welcher etwa die Grösse und Form einer kleinen halben Wallnuss hat. Die obere Fläche ist zum grössten Theile mit einer fest anhaftenden, harten, trocknen bräunlichen Borke bedeckt. Die peripheren Theile des Tumor sind etwas weicher, elastisch, gelblich-röthlich, ebenfalls mit Epidermisschuppen bedeckt; auch die dem Tumor benachbarte Haut zeigt starke Epidermisauflagerungen und psoriasisähnliche Flecke. Die Geschwulst ist im Ganzen leicht über ihrer Unterlage verschieblich. Cubital- und Axillardrüsen beiderseits vergrössert, links vielleicht etwas mehr wie rechts, doch nicht indurirt.

Die Haut des übrigen Körpers zeigt keine wesentlichen Veränderungen, nur hier und da einige Pigmentflecken und Warzen. Insbesondere ist die Haut des Scrotum vollständig gesund.

4. 1885. Operation. Durch einen ovalairen Schnitt wird die Warze und ½ cm der benachbarten Haut entfernt. Gleichzeitig wird ein Stück Haut des rechten (ge-

sunden) Vorderarmes mit exstirpirt. Die Wunde links durch Spannnähte theilweise geschlossen, heilt ohne Störung, zum Theil durch Granulation. 6. 5. wird Patient entlassen.

Mikroskopisch erwies sich die Geschwulst als aus massenhaften, grossen epithelialen Zapfen bestehend, die durch wenig Zwischengewebe getrennt waren. Ueberall zeigte das Epithel eine enorme Neigung zur Verhornung und zur Bildung von Schichtungskugeln aus verhornten Plattenepithelien. Die die Schichtungskugeln umgebenden Zellen, die schon mehrere Lagen vorher deutlich concentrisch gelagert sind, weisen einen grossen Reichthum an Eleïdin auf, welches in kleinen und grossen Tropfen die Zellen oft dicht durchsetzt. Sehr ähnlich ist das Ganze jenen Hauthörnern, die an ihrer Basis noch eine markige Grundlage von frischer Epithelwucherung tragen, während die Spitze weithin vollständig verhornt ist. Auch sie geben das prächtigste Material zur Darstellung des Eleïdin. Von diesen Hauthörnern jedoch, deren markiger Theil zwar histologisch eine gewisse Aehnlichkeit mit Epithelialkrebs zeigt, die aber klinisch durchaus unschuldig sind, unterscheidet sich nun unser Tumor durch eine entschiedene Tendenz der epithelialen Neubildung, in die Tiefe der Cutis hinein zu wuchern, und es bestätigt sich somit auch anatomisch die Annahme, dass es sich um eine Verruca cancrosa handelt.

Von ganz besonderer Wichtigkeit sind auch hier wieder die histologischen Veränderungen an dem dem gesunden, d. h. nicht

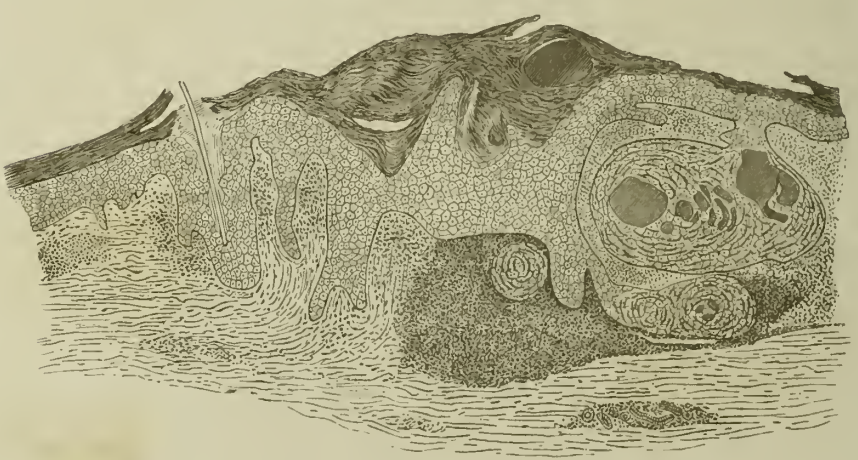

Fig. 4.

krebsigen Arme entnommenen Hautstückchen. Sie stimmen mit den bei dem vorigen Falle von Paraffindermatitis gewonnenen Resultaten in den Hauptsachen vollkommen überein, zeigen aber einzelne

Verhältnisse zum Theil noch prägnanter. Ganz besonders sind es die Schichtungskugeln, welche sich hier zahlreich und von auffallender Grösse vorfinden. Im Innern derselben sind oft die Zellcontouren nicht mehr deutlich zu erkennen, sondern die einzelnen Zellen sind zu grossen unregelmässig rundlichen, homogenen Klumpen verschmolzen. Aehnliche Klumpen finden sich auch an der Oberfläche, innerhalb der schuppigen Hornauflagerung vor (cf. Fig. 4). Sehr ausgesprochen ist die kleinzellige Infiltration, namentlich an den Stellen, wo es zur Bildung von Schichtungskugeln gekommen ist. Auch die in die Tiefe der Cutis dringenden atypischen Wucherungen der unteren Epithelschichten treten deutlich hervor, ebenfalls mit Vorliebe in der Nähe solcher Stellen wo es theils in der Tiefe zur Bildung von Schichtungskugeln, theils an der Oberfläche zur Entwicklung horniger Auflagerungen gekommen ist. Diese letzteren nehmen zum Theil grosse Mächtigkeit an und setzen sich hie und da in ausgezeichneter Weise in die Haarbälge fort, dieselben vollkommen ausstopfend. Es entstehen dann ganz ähnliche Bilder, wie wir sie weiter bei der seborrhagischen Dermatitis kennen lernen werden.

II. Seborrhagische Hautcarcinome.

Schon bei der Beschreibung der Paraffinkrätze wird Manchem aufgefallen sein, eine wie grosse Rolle die krankhaft gesteigerte Thätigkeit der Talgdrüsen bei dieser Affection spielt, und der Gedanke liegt nahe, dass ein Theil der schliesslich den Uebergang in maligne Neubildung vermittelnden entzündlichen Reizungen durch die Störungen in der Function dieser drüsigen Apparate veranlasst wird. Dies ist um so wahrscheinlicher, als es selbständige Erkrankungen der Talgdrüsen giebt, welche bei längerem Bestehen Veranlassung zur Bildung von Hautkrebsen geben. Auf diese eigenthümlichen Formen von Hautkrebsen, die er als seborrhagische Hautcarcinome bezeichnet, hat Volkmann schon seit längerer Zeit in seinen klinischen Vorlesungen aufmerksam gemacht, und in vielen Fällen nicht nur das gleichzeitige Vorkommen von Seborrhoe und Hautkrebs des Gesichts, sondern geradezu die Entstehung von Carcinomen aus seborrhagischen Flecken nachgewiesen.

Es handelt sich hier um die in den deutschen dermatologischen Lehrbüchern meist nur sehr kurz erwähnte senile trockene Form der Seborrhoe, von den Franzosen als Séborrhée concrète bezeichnet. Bei alten Leuten beiderlei Geschlechtes, fast nur der niederen Stände, findet man nicht selten eigenthümliche, meist multiple, umschriebene, zuweilen schildartig prominirende, gelbliche bis bräunliche fettig anzufühlende schuppenartige Auflagerungen, namentlich gern auf der Haut des Gesichtes, besonders der Schläfe, der Stirn, der Nase, aber auch am Thorax, Hals, seltener an den Extremitäten. Diese Auflagerungen haften der

Unterlage ziemlich fest an, selbst in dem Maasse, dass beim gewaltsamen Entfernen der Krusten die blutende Cutis zu Tage liegt. Bei Lupenvergrösserung kann man dann gewöhnlich eine starke Erweiterung der Haarbälge und eine Anschwellung der Cutispapillen erkennen. Diese »seborrhagischen Flecke« sind gewöhnlich nur höchstens linsengross, können sich aber in Ausnahmefällen bis zu groschengrossen braunen Auflagerungen vergrössern, die meist nicht unter einander confluiren, sondern durch eine Strecke senil atrophischer, sonst intacter Haut von einander getrennt sind. Aus solchen umschriebenen Seborrhagien entwickelt sich ein grosser Theil der als Verrucae seniles bekannten warzigen Gebilde. Diese circumscripten Formen der Seborrhoea senilis sind vielleicht die häufigeren, doch giebt es es auch eine diffuse Form, welche sich durch Bildung schmutzig brauner, rauher, mehr oder weniger fettiger Flecke und Striche auszeichnet, welche durch eine Anhäufung von Epidermiszellen und Hauttalg bedingt sind und der Gesichtshaut oft in ähnlicher Weise aufsitzen, wie Moos und Flechten einen Stein überziehen. Auch am Ohre kommt es zuweilen zur Bildung ganz continuirlicher seborrhagischer Borken, welche als mehr weniger dicke Schmutzflecke namentlich den Rand der Ohrmuschel bedecken.

Die Aetiologie dieser eigenthümlichen Affection ist dunkel, doch übt unzweifelhaft ausser dem höheren Lebensalter mangelhafte Reinlichkeit einen grossen Einfluss auf ihr Entstehen, indem die nicht hinreichend fortgeschafften und in Zersetzung übergehenden Hautschlacken einen chronischen Reiz ausüben. Hierauf deutet vor Allem das ganz überwiegende Vorkommen dieser Krankheit in den niederen, der Reinlichkeit sich weniger befleissigenden Ständen, während ein ausnahmsweises Vorkommen bei gebildeten Leuten ganz besondere Veranlassungen hat. So zeigte der in Fall 4 unten erwähnte Oberstlieutenant überall im Bereiche seines Bartes jene seborrhagischen Flecke, wo er nicht so intensiv mit Wasser und Seife hingelangen konnte, während der freie Theil des Gesichtes eine ganz gesunde Haut besass.

Wie schon oben erwähnt, sind unsere bisherigen Kenntnisse über die senile Seborrhoe ziemlich spärlich, und namentlich liegen mikroskopische Untersuchungen wenig vor, so dass die Auffassungen der Autoren über das Wesen der Krankheit sehr verschieden sind. Während die Einen die krankhaft gesteigerte Secretion der Talgdrüsen als das Wesentliche auch bei den trockenen Formen der Seborrhoe ansehen (z. B. Hillairet, de la séborrhée concrète: principaux caractères cliniques de cette affection; diagnostic et traitement. Revue méd. franç. et étrang. Paris 1879, II, p. 390—396. De la séborrhée concrète. Progrès méd. Paris 1880, VIII, p. 801), stellen Andere die Talgdrüsenerkrankung als etwas Nebensächliches hin, was auch fehlen kann, und erblicken in einer umschrieben gesteigerten Epidermisproduction mit secundären entzündlichen Vorgängen

in der Cutis das Wesen der Krankheit (z. B. Harlingen, The Pathology of Seborrhoea. Archives of Dermatolgy. New-York 1878, IV, 4, p. 58, p. 97—102. A Contribution to the Pathology of Epithelium. Am. Journ. Med. Sc. July 1876).

Mikroskopische Veränderungen bei Seborrhoca senilis. Man ist nur selten in der Lage, einen einfachen Fall von seniler Seborrhoe genau mikroskopisch untersuchen zu können, da das Leiden zunächst ein ganz unschuldiges ist und seinen Träger wenig belästigt. Um so mehr habe ich Veranlassung, einen derartigen Fall ausführlich mitzutheilen, von einem Kranken, welcher sich dazu verstand, sich ein Stück Haut excidiren zu lassen. Ich betone gleich hier, dass die in der Umgebung der seborrhagischen Carcinome noch nachweisbare Hautaffection in allen Punkten hiermit übereinstimmt.

Karl Friedrich, 70 J., Oekonom aus Höhnstedt, leidet, wie er erzählt, seit 20—25 Jahren an Flechte im Gesicht, die gleichzeitig mit einer Augenbindehautentzündung nach Erkältung entstanden wäre. Das rechte Ohr will Patient sich als Schulkind erfroren haben. Die Flechte soll auf der rechten Wange begonnen haben. Patient, von blassgraugelblicher Gesichtsfarbe, nur an den Wangen leicht geröthet, zeigt beiderseits unter den Augen umschriebene, etwa groschengrosse Flecken, aus dicken gelbbraunen trockenen Borken bestehend, welche der Unterlage ziemlich fest aufsitzen. Dieselben fühlen sich fettig an, lassen sich schwer abkratzen, zum Theil nur unter Wundwerden der Haut. Aehnliche Flecken finden sich an den Schläfen und der Stirn. Die kleinsten dieser Flecken sind punktförmig bis stecknadelkopfgross, die grösseren linsengross; an den Ohren, besonders rechts, diffuse dicke festsitzende Borken. An der Stirn finden sich auch umschriebene pigmentirte Stellen ohne Borkenauflagerung. Am behaarten Kopf starke Schuppenbildung, ohne eigentliche Seborrhagie. Haarwuchs mässig stark, Haare fast ganz grau. Ausserdem besteht ein Ekzema seabieticum. Auswärts vom rechten Auge wird ein kleines Hautstück mit seborrhagischen Flecken excidirt.

Mikroskopische Untersuchung. Zunächst fällt an den seborrhagisch afficirten Stellen die enorme Verbreiterung der obersten kernlosen Schicht (Stratum mortificatum) auf, welche ja normaler Weise nur eine ganz dünne Lage von Schüppchen darstellt. Bei Behandlung mit Picrokarmin färbt sich ein Theil dieser Schuppen intensiv gelb, und diese bestehen aus dicht aneinandergelagerten feingeschichteten Lamellen, welche nur zum Theil aufgefasert sind. Diese Schuppen zeigen selbst in den obersten Lagen meist noch deutliche Kernreste, längliche schwach röthlich gefärbte Stäbchen mit abgestumpften Enden, parallel der Lamellenrichtung eingelagert. In scharfem Gegensatze zu diesen sich gelb tingirenden, wenn auch unmittelbar an dieselben angrenzend, stehen die sich roth färbenden Theile der schuppigen Auflagerung. Hier ist von Kernen nirgends eine Spur zu erkennen, die Zellen machen einen eigenthümlich gequollenen Eindruck und liegen wirr durcheinander, nur hier und da lamellös angeordnet. — Diese zum Theil also mit Verhornung endigende Desquamation setzt sich als dichte schuppige Auskleidung in die Haarbälge hinein fort, dieselben oft bis zur Haarwurzel extrem ausdehnend und an der Mündung

des Haarbalges oft kleine knopfartige Prominenzen bildend. Auch im Inneren der Haarbälge findet sich die eigenthümliche Differenzirung im Färbungsvermögen der desquamirten Epithelien, um das Haar herum meist gelbfärbende, an der Peripherie des Haarbalges mehr rothfärbende Zellen (cf. Fig. 5). Die Talgdrüsen selbst bieten mikroskopisch ein durchaus normales Verhalten dar und zeigen die Anfüllung der Drüsenzellen mit feinsten Fetttropfen in ausgezeichneter Weise. Dagegen kann man

Fig. 5.

in den Haarbälgen hier und da feststellen, dass eine Secretverhaltung stattgefunden haben mag, indem man mitunter an der Wurzel des Haares unterhalb der schuppigen Ausfüllung des Haarbalges grössere ölige Tropfen oder auch feinste Fetttropfen vorfindet. Derartige feinkörnige Einlagerungen finden sich aber auch zwischen den Hornschuppen selber, theils im Innern der Haarbälge, theils an der freien Fläche der Epidermis, nehmen zum Theil selbst grösseren Umfang an und drängen dann die Hornlamellen weit auseinander. In solchen Fällen sind dann meist auch kleinere Herde von Fetttröpfchen zwischen die benachbarten Lamellen eingeschoben. Bei stärkerer Vergrösserung (homogen. Immers. $^1/_{18}$) lösen sich dieselben in eine grosse Zahl kleiner, rundlicher, glänzender Körner auf, von etwas unregelmässiger Form und Grösse, zuweilen

doppelt contourirt und gelbgrünlich, meist jedoch farblos. Sie erinnern in Grösse und Form sehr an die im Innern der Talgdrüsenepithelien sich zahllos vorfindenden Fetttröpfchen. Osmiumsäure färbt in frischen Präparaten alle diese Körnchen und Tropfen intensiv schwarz (cf. die rechte Hälfte der Fig. 4).

Als sehr bemerkenswerthe Veränderung findet sich in den obersten Schichten des Corium eine starke, offenbar entzündliche Infiltration mit kleinen Rundzellen, die sich namentlich um die Blutgefässe herum angesammelt haben. Ganz besonders dicht ist dieselbe in den Papillen, welche an den seborrhagischen Hautpartien durch Hinabrücken der Interpapillarspalten stark vergrössert erscheinen und oft mit kleinen runden Zellen ganz ausgestopft sind.

Was den Eleïdingehalt der Haut bei Seborrhoe anbetrifft, so ergeben sich bei dem geschilderten und noch bei einer Reihe anderer, darauf hin untersuchter Fälle keine constanten Befunde. Nur in einem Falle von sehr ausgebreiteter seniler Seborrhoe am Thorax fanden sich auffallend viele und grosse Eleïdinkörner im Stratum granulosum. Dieser Kranke, Andreas Koch, litt an einer enormen lappigen Hypertrophie der Nase mit Retention dicker Sebumpfröpfe in den dilatirten Talgdrüsen (Elephantiasis nasi) und trug gleichzeitig eine grosse Zahl verstreuter, hell- bis dunkelbrauner seborrhagischer Flecke auf Brust und Rücken, zum Theil mit papillären Bildungen, namentlich auf dem Rücken enorme Grösse annehmend (bis groschengross).

Pathogenese der Seborrhoea senilis. Nach dem Ergebniss unserer mikroskopischen Untersuchungen ist somit die senile Seborrhoe keine auf die Talgdrüsen beschränkte Störung, sondern es gehen stets Hand in Hand hiermit eigenthümliche desquamative und zur Verhornung neigende Vorgänge in den obersten Schichten der Epidermis. Doch hat die Annahme, es sei die Anomalie der Talgdrüsensecretion das Wesentliche und vielleicht Primäre der ganzen Affection, deshalb die grösste Wahrscheinlichkeit für sich, weil die desquamative Wucherung der Epidermis hier in so ausgezeichneter Weise die Haarbälge befällt und sie oft vollständig mit neugebildeten Epidermisschuppen ausfüllt. Diese Verstopfung der Haarbälge muss natürlich wiederum von übler Wirkung auf die Function der Talgdrüsen sein, die ja normal ihr Secret in mehr weniger flüssiger Form in das Lumen des Haarbalges hineinbefördern, nachdem die Fetttropfen durch Platzen der Drüsenzellen freigeworden sind. Ist dagegen der ganze Haarbalg prall mit Schuppen angefüllt, so bleibt dem Talgdrüsensecret dann häufig kein anderer Weg übrig, als sich als feinkörnige fettige Einlagerung zwischen die Lamellen der Epidermiswucherung hinein zu schieben, um dann mit ihnen gemeinsam bei weiterer Wucherung der Epidermiszellen des Haarbalges an die freie

Oberfläche zu gelangen, wo sie dann den seborrhagischen Schuppen jene eigenthümliche fettige Beschaffenheit verleihen.

Auf die oben erwähnte niemals fehlende entzündliche Infiltration im Bindegewebe des Corium sei noch deswegen ganz besonders hingewiesen, weil sie sich in ganz ähnlicher Weise bei andern, zur Krebsentwicklung Veranlassung gebenden Processen vorfindet (cf. Psoriasis linguae et buccalis).

Es mögen nun aus der unendlich grossen Zahl derartiger in der chirurgischen Klinik zu Halle beobachteter Fälle als Beispiele einige charakteristische Krankengeschichten folgen, welche das interessante Bild der Entwicklung von Hautkrebsen auf senil seborrhagischem Boden näher illustriren.

1. Seborrhoe der Gesichts- und Kopfhaut. Carcinom der Unterlippe.

Gottlob Friedrich, 73 J., Handarbeiter aus Paupitsch (rec. 25. 9. 84, dim. 13. 10. 84), bemerkt seit einem Jahre ein kleines „Blüthchen" an der Unterlippe, welches wuchs und ulcerirte. Seit 4 Wochen ist das Geschwür sehr rasch gewachsen. Patient rauchte bis zum Beginn seiner Erkrankung Pfeife. Status praesens: Grosses stark gewulstetes Krebsgeschwür, den grössten Theil des freien Randes der Unterlippe einnehmend, ausgedehnt ulcerirt und mit dicken Borken belegt, unter denen mehrfach Eiteransammlung stattgefunden hat. Zum Theil greift das Geschwür auch auf die Lippenschleimhaut über, welche an der Grenze der Ulceration mehrfach kleine weissliche psoriasisähnliche Flecke zeigt. Auf der dem Krebsgeschwür benachbarten Lippen- und Kinnhaut viele seborrhagische Flecke, ebenso an beiden Schläfen, in Form dicker brauner mehr weniger leicht ablösbarer fettiger Schuppen. Auch auf dem behaarten Kopfe starke Schuppenbildung. Von der Existenz der seborrhagischen Affection weiss Patient nichts. Eine vergrösserte, doch nicht harte Drüse findet sich am linken Kieferwinkel. 4. 10. Exstirpation des Carcinoms. Langenbeck'sche Plastik. Reactionslose Heilung mit gutem kosmetischem Resultat.

Mikroskopisch ergiebt sich ein stark in die Tiefe wuchernder Hornkrebs mit verzweigten soliden Epithelzapfen und massenhaften Schichtungskugeln. Starke kleinzellige Infiltration. Die seborrhagische Erkrankung der Haut in der Umgebung des Carcinoms entspricht ganz der oben gegebenen Schilderung.

2. Ausgebreitete Seborrhoe im Bereiche des Bartes bei einem Manne höheren Standes. Carcinom der Kinnhaut.

Wilhelm K., 73 J., Oberstlieutn. a. D. (rec. 15. 9. 84, dim. 21. 9. 84), bemerkt seit etwa $3^1/_2$ Jahren, dass er im Barte und auf der Rückenhaut eigenthümliche braune Abschilferungen von umschriebener Form bekam und hat dagegen die verschiedensten Seifen etc. angewandt. Aus einer solchen Abschilferung ist unter häufigen Blutungen auf der Kinnhaut rechterseits ein allmählich grösser werdendes Geschwür entstanden. Status praesens: Patient trägt einen langen grauen Vollbart, mit mässig dichtem Haarwuchs. Am Grunde der Haare finden sich fast überall kleine schildförmige gelbbraune fettige Borken, die der Haut fest aufsitzen und fast durchweg nur mit blutenden Erosionen abhebbar sind. Ganz besonders dicke grössere Krusten sitzen an der Unterfläche des Kinnes. An der Vorderseite des letzteren rechts ein warziger etwa haselnussgrosser Tumor von ziemlich weicher Consistenz, die Oberfläche rauh und mit dicken braunen Borken bedeckt, die sehr fest anhaften und nach dem Ablösen eine unregelmässig ulcerirte rothe Oberfläche zum Vorschein kommen lassen. Rings um den Tumor starke Seborrhagien. Seborrhagische Flecke auf Brust und Rücken, besonders den behaarten Stellen bis zur Grösse eines 20-Pf.-Stückes. Keine submentale oder submaxillare Lymphdrüsenanschwellungen. Exstirpation des Carcinoms mittelst elliptischem Schnitt. Naht. Heilung prima intentione.

3. Multiple Seborrhoe der Gesichts- und Kopfhaut. Grosses seborrhagisches Carcinom der Stirnhaut.

Rosine Altner, 75 J., Mehlhändlerswittwe aus Bitterfeld, ist früher stets gesund gewesen und weiss von ihrer Hautkrankheit (Seborrhoe) nichts Genaues anzugeben, doch soll dieselbe schon lange Jahre bestehen. Seit einem halben Jahre hat sich auf der Stirnhaut über dem linken Auge ein kleines Blüthchen gebildet, welches juckte und die Patientin zum Kratzen veranlasste. Infolge dessen wuchs das Blüthchen zu der Geschwulst heran. Auf den allgemeinen Kräftezustand scheint die Entwicklung derselben keinen Einfluss geübt zu haben. Status praesens: Mässig rüstige kleine Frau von leidlicher Ernährung, aber welker anämischer schmutziggraugelber Gesichtshaut. An der Wangen- und Stirnhaut finden sich verstreut eine grosse Zahl kleiner hellbrauner, etwas fettig sich anfühlender Flecken von nicht ganz scharfer Begrenzung, welche über das Niveau der übrigen Haut kaum prominiren. Ausserdem finden sich an Stirn und Nase vielfach eigenthümliche circumscripte schmutzige rauhe Auflagerungen von unregelmässig rundlicher Form. Einige dieser ziemlich fest anhaftenden und beim Ablösen eine lebhaft geröthete, fein papilläre Fläche zu Tage treten lassenden Borken sind bis zu mehreren mm. dick, fettig anzufühlen und von hornartiger, rissig zerklüfteter Beschaffenheit. Ihre Farbe wechselt von einem hellen zu schwärzlichem Braun. In der behaarten Kopfhaut finden sich, namentlich in den vorderen Partien, eine grosse Menge sehr dicht stehender, locker aufsitzender, schwärzlich-bräunlicher kleienförmiger Schuppen. Die Haut der Ohren zeigt namentlich am Rande der Ohrmuscheln eine eigenthümliche leichte diffuse Verdickung (steife Infiltration) mit wachsartigem Glanz, und sehr zarte, doch fast überall erkennbare, hellbraune festanhaftende Auflagerungen. Ueber dem linken Auge befindet sich in der Stirnhaut, etwas über den Orbitalrand herüberreichend, ein auf dem Knochen verschiebliches Carcinom von 5 cm Länge, 4 cm Breite, 1,5 cm Dicke, von ovaler Form und weich-elastischer Consistenz, in fast seiner ganzen Ausdehnung ulcerirt. Die Geschwürsfläche mit schmierigem, vielfach eitrigem Belag, gelbröthlich. In der Umgebung der Geschwulst ist die Haut hie und da entzündlich infiltrirt und mit dicken bräunlichen Krusten bedeckt. Vor der Operation werden die seborrhagischen Schuppen gründlich mit Aether abgewaschen, wobei es vielfach zu kleinen Blutungen unter den abgelösten Schorfen kommt. Das Carcinom wird ovalär umschnitten und exstirpirt. Periost frei. Wunde heilt durch Granulation.

4. Seborrhagien der Gesichts- und Kopfhaut. Grosses seborrhagisches Carcinom der Stirn. Exstirpation.

Louise Graf, 67 J., Weichenstellerfrau aus Friedrichstadt bei Wittenberg (rec. 11. 5. 1885, entl. 23. 5. 1885).

Die Mutter der Patientin soll an Mund und Nase einen Krebsschaden gehabt haben und daran gestorben sein. Vater starb an Altersschwäche. Geschwister gesund.

Patientin ist sonst niemals krank gewesen, weiss von ihrem seborrhagischen Leiden nur wenig anzugeben und will im vorigen Herbst zuerst ein rothes Knötchen an der Stirn bemerkt haben, welches immer dicker wurde. Allmählich bildeten sich aussen immer mehr Knötchen, während es innen war, als ob die Knötchen eingesunken wären.

Status praesens: Sonst gesunde kräftige Frau. Im Gesicht, namentlich den Schläfengegenden, den Wangen, Stirn und Nase zahlreiche Seborrhagien in Gestalt kleiner schmutzigbräunlicher mehr weniger festhaftender schuppiger Auflagerungen. Kleienförmige Seborrhagien der Kopfhaut. In der Stirnhaut, über der Glabella, ein markstückgrosses Krebsgeschwür, mit Borken bedeckt. In der Peripherie kleine Knötchen. Die Haut in der Umgebung mit zahlreichen seborrhagischen Flecken. Das Geschwür ist mit der Unterlage etwas verwachsen.

Operation. Umschneidung des Carcinoms mittelst Ovalairschnitt, und Exstirpation. Das Periost erweist sich an einer kleinen Stelle infiltrirt, der Knochen selbst intact, wird mit dem scharfen Löffel etwas abgekratzt. Verkleinerung der Wunde durch Spannnähte. Heilung durch Granulation ohne Störung.

23. 5. Patientin wird entlassen.

5. Schwere Seborrhagie der Gesichts- und Kopfhaut. Multiple seborrhagische Haut-Carcinome des Gesichtes.

Johann Degner, 76 J., Arbeiter aus Beesen, poliklin. beh. 18. 5. 1885.

Will schon seit sehr langer Zeit an braunen Flecken im Gesicht gelitten haben. Angeblich erst seit 8 Tagen sind mehrere Ulcerationen im Gesicht entstanden. Viel Genaueres vermag Patient nicht anzugeben. Ist sonst stets gesund gewesen.

Status praesens: Patient ist von einem seinem Alter entsprechenden Ernährungszustand. Gesichtsfarbe durchweg schwach bräunlich. Die Stirn von etwas hellerer Haut, welche eine Reihe von scharf begrenzten braunen Flecken zeigt, die sich nicht abwischen oder abkratzen lassen. An den Schläfengegenden werden die braunen Flecke dichter, prominiren auch über die Oberfläche und bilden wahre seborrhagische Schilder. Die ganze Kopfhaut ist dicht mit kleienförmigen seborrhagischen Schuppen bedeckt. Innerhalb der rechten Augenbraue befindet sich ein etwas über linsengrosser seborrhagischer Fleck mit ausserordentlich fest anhaftenden Borken. An der entsprechenden Stelle des linken Margo supraorbitalis findet sich eine bläulichweisse Narbe von derselben Grösse, angeblich aus einem ähnlichen Schorfe entstanden. Grössere seborrhagische Schorfe befinden sich ferner nach aussen vom linken Auge und auf der linken Wange. Die Haut der Nase ist fast überall mit ganz diffusen, confluirenden Borken bedeckt. Hier und da finden sich auch narbige Stellen, namentlich auf der Nasenspitze. Auf der linken Fläche des Nasenrückens ein länglich rundes unregelmässig geformtes flaches Geschwür, welches die Haut von allen Seiten her ganz leicht narbig contrahirt, nach vorn fast unmerklich in die gesunde (sc. mit seborrhagischen Borken bedeckte) Haut übergeht, während nach dem inneren Augenwinkel zu der Geschwürsrand sich vielfach etwas emporzuwulsten beginnt. Ein ähnliches kleineres Geschwür von etwa dreieckiger Form, überall stark von seborrhagischen Borken bedeckt, befindet sich über dem linken Jochbogen; ein grösseres 1,5 cm langes, $^1/_2$ cm breites, mit dem grössten Durchmesser horizontal gestellt, unter dem rechten Auge dicht über der Nasolabialfurche. An diesem letzteren Geschwür tritt die wallartige Wulstung des Geschwürsrandes besonders deutlich hervor und in dem Geschwürsgrunde finden sich auch hie und da einzelne knötchenförmige Hervorragungen. Sehr starke Seborrhagien finden sich in der dunkel pigmentirten Haut vor den Ohren. Auch die Haut der Ohrmuscheln selbst ist sehr stark verändert, indem der ganze äussere und hintere Rand der Muschel von äusserst rauher Beschaffenheit, bräunlichrother Farbe und von meist ganz diffusen seborrhagischen Auflagerungen bedeckt ist. Ganz besonders stark ist dies am linken Ohre der Fall, wo sich seborrhagische Flecke auch im Innern der Ohrmuschel bis dicht an den äusseren Gehörgang vorfinden. Auch die Ohrläppchen beiderseits voll von Seborrhagien.

Zähne sehr defect. An der Grenze des Lippenrothes und der Schleimhaut befinden sich eine grosse Zahl bläulich-weisser scharf begrenzter Erhebungen (Psoriasisflecke), welche verschieden weit nach der Schleimhaut zu reichen.

Auch an den Vorderarmen zerstreute seborrhagische Flecke.

Trotzdem Patient auf die krebsige Natur seines Leidens aufmerksam gemacht wird, entzieht er sich leider der weiteren Behandlung und Beobachtung.

Mikroskopisch zeigten alle die Carcinome, welche sich bei seniler Seborrhoe gebildet haben, im Allgemeinen die Structur der gewöhn-

lichen zur Verhornung neigenden Hautkrebse, mochten sie nun voluminöse, solide Tumoren bilden, oder flache Krebsgeschwüre nach Art des Ulcus rodens. In keinem der beobachteten Fälle war nachzuweisen, dass die Krebsentwicklung etwa von den Talgdrüsen ihren Ursprung genommen hätte. Dementsprechend sehen wir ja auch bei der mikroskopischen Analyse der Seborrhoe, dass krankhafte Veränderungen, von einer Wucherung der Talgdrüsen ausgegangen, nicht nachweisbar sind, sondern wesentlich nur ein desquamativer Process an der Oberfläche der Epidermis, der sich in die Haarbälge hinein fortsetzt, und hier zu Störungen in der Excretion des Hauttalges Veranlassung giebt.

Pierre Audouard, De l'acné sébacée partielle et de sa transformation en cancroïde. Thèse No. 454. Paris 1878. beschreibt eine grosse Reihe von Fällen, wo sich aus länger bestehender Acne sebacea Cancroïde entwickelt haben, welche er von einer carcinomatösen Umwandlung der Talgdrüsen selbst herleitet, ohne freilich den histologischen Beweis dafür zu liefern. Handelt es sich in den Audouard'schen Fällen auch nicht um die Seborrhoea senilis sondern um die mehr im jugendlichen Alter vorkommenden mit starker ölartiger Secretion einhergehenden Formen der Seborrhoe, so ist für uns immerhin die Thatsache von grösstem Interesse, dass auch diese Form chronischer Dermatitis gelegentlich zur Bildung eines Carcinoms Anlass geben kann. Sehr bemerkenswerth in diesem Sinne ist auch die eigenthümliche, von Kaposi als Xeroderma pigmentosum [1]) bezeichnete Hautkrankheit, welche stets angeboren ist und welche in einer eigenthümlichen Atrophie der Haut mit merkwürdigen Pigmentverschiebungen besteht und welche ferner durch die Complication mit im jugendlichsten Alter und meist acut und multipel auftretenden Epithelialcarcinomen ausgezeichnet ist. Es kommen bei dieser Affection warzenartige Bildungen vor, welche vollkommen den bei der senilen Seborrhoe entstehenden Verrucae seniles gleichen und die Krebsbildung scheint vielfach auch von diesen auszugehen.

Mögen die von Audouard einerseits und Kaposi u. s. w. andrerseits beobachteten Fälle von Carcinomentwicklung bei gewissen relativ

---

1) Wie sehr die Ansichten der Dermatologen über das Wesen dieser eben so seltenen wie merkwürdigen Krankheit auseinander gehen, mag man aus der folgenden Blumenlese von Benennungen ersehen.

Kaposi, M., Xeroderma pigmentosum. Wien. med. Jahrbücher 1882. p. 619. (mit 5 sehr schönen Tafeln).

Neisser, A., Ueber das »Xeroderma pigmentosum« (Kaposi), Liodermia essentialis cum Melanosi et Telangiectasia. Vierteljahrschr. f. Dermatol. und Syph. 1883. p. 47.

Vidal, De la Dermatose de Kaposi (Xeroderma pigmentosum) Annales de Dermatol. et de Syphilidograph. IV. 1883. p. 621—644.

Pick, S. Ueber Melanosis lenticularis progressiva. Vierteljahrschr. f. Dermatol. und Syph. 1884.

sehr seltenen chronischen Hautkrankheiten immerhin als ausnahmsweise Vorkommnisse betrachtet werden, so hat dagegen die Entstehung der Gesichtskrebse auf dem Boden seniler Seborrhoe eine bei Weitem allgemeinere Bedeutung.

Ja **Volkmann** sieht die Disposition zum Gesichtskrebse überhaupt durchaus in ungenügender Reinlichkeit und mangelhafter Pflege der Haut. So kommt es zu schlechter Desquamation, Bildung seborrhagischer Herde auf der Haut und Reizung durch die Producte des sich zersetzenden Hauttalges. (Dadurch entsteht eine gewisse Aehnlichkeit mit dem Paraffinkrebs, wo es auch fettige, ölige Bestandtheile sind, welche die Paraffinkrätze erzeugen.) Diese kleinen Anomalien sind nun in den niederen Ständen um so bedenklicher und tragen den Keim weiterer folgenschwerer Störungen in sich, als hier erfahrungsgemäss eine geregelte Hautcultur nicht existirt, anderseits auf die Heilung kleiner einmal entstandener Schrunden, Borken od. dgl. gar keine Sorgfalt verwendet wird. Im Gegentheil beobachtet man bei den gewöhnlichen Leuten ganz regelmässig, dass sie durch sinnloses Aufkratzen und Abreissen jener Borken etc. ihren Zustand nur noch verschlimmern und die Haut im allerhöchsten Grade reizen.

Hiermit stimmen die Erfahrungen Volkmann's durchaus überein, wonach, die Lippenkrebse miteingerechnet, höchstens 2% aller Gesichtskrebse bei den höheren Ständen vorkommen. Schon bei der Zunge schwindet dagegen dieser Unterschied der Stände vollständig; Zungenkrebs ist bei höheren Ständen vielleicht ebenso häufig, wie bei den niederen. Ganz dasselbe gilt vom Brustkrebs, wo sogar, trotzdem dass die Zahl sämmtlicher Patienten aus den höheren Ständen begreiflicherweise eine sehr viel geringere ist, von allen behandelten und operirten Fällen von Brustkrebs mehr als die Hälfte auf die höheren Stände fällt. Der Brustkrebs geht bis in die Fürstenhäuser, Hautkrebse wird man vergeblich dort suchen.

Ganz analog sind die Erfahrungen, welche W. Busch in seinem Vortrage im 6. Congress der Deutschen Gesellschaft für Chirurgie zu Berlin am 4. April 1877 niedergelegt hat (Beitrag zur Kenntniss der Entstehung der Epithelialkrebse der Haut. v. Langenbeck's Arch. f. klin. Chir. Bd. XXI. p. 673—686. 1877). Obschon er das Entstehen des Hautkrebses aus dem Knoten, aus der Degeneration einer schon bestehenden Warze, aus einer Schrunde kennt, so betont er doch, »dass bei den Krebsen der Gesichtshaut in der weitaus überwiegenden Mehrzahl der Fälle, bei denen der Lippe in wenigstens der Mehrzahl, die erste Entwicklung der Neubildung ganz auf der Oberfläche einer vorher scheinbar gesunden Haut stattfindet.« »Diese Art der Entwicklung ist freilich lange bekannt. Schon A. G. Richter (Anfangsgründe der Wundarzneikunst 1825. I. § 462) sagt: »Zuweilen erscheint

der Krebs zuerst wie ein dicker Schorf, der nach einiger Zeit abfällt, sich wieder erzeugt, wieder abfällt und endlich ein Geschwür hinterlässt.« Nach ihm haben viele Andere das Gleiche gesehen, aber die enorme Häufigkeit dieses Vorganges ist doch übersehen worden, weil die Kranken in ihren Referaten gewöhnlich als Ausgangspunkt der Krankheit erst die nässende Fläche, oder die warzige Hervorragung etc. annahmen und man erst nach genauerem Inquiriren erfährt, dass ein solcher scheinbar unschuldiger Zustand vorhergegangen ist. An dem Lippenrothe hat man seltener Gelegenheit, die Entwicklung genau zu beobachten, weil die verschiedenen Phasen dieser Entwickelung sehr schnell aufeinander folgen. Dagegen giebt der zuweilen sehr chronisch verlaufende Krebs der Gesichtshaut hierzu oft die erwünschte Gelegenheit, und wir sehen Patienten mit Ulcus rodens, welche an verschiedenen Punkten der Gesichtshaut Erkrankungen tragen, welche die verschiedenen Perioden der Entwicklung von dem ersten Beginne des Uebels bis zu dem zerstörenden Krebsgeschwüre ablesen lassen. Das Erste, was man beobachtet, ist eine Schuppe von Horn, welche ein wenig über der Oberfläche sich erhebt und der Unterlage fest anhaftet, so dass sie bei dem gewöhnlichen Waschen nicht entfernt werden kann. Reisst man dieselbe rauh ab, so erhält man eine blutende Oberfläche, hebt man sie aber sehr vorsichtig mit der Spitze eines Myrthenblattes auf, so sieht man, dass man zahlreiche Zapfen, welche sich von der Unterfläche der Borke in die Haut fortsetzen, in die Höhe hebt.[1]) Hat man die Borke gelöst, so ist ihre Unterfläche rauh wie ein Pelz durch die an ihr haftenden Hornzapfen.« »Dieser Zustand ist nun durchaus noch nicht Krebs, sondern kann sich nur zu diesem entwickeln. In einigen Fällen sehen wir, dass diese Schuppen Jahre lang getragen werden, abfallen und sich wieder erneuern, ohne dass bei Lebzeiten des Patienten etwas Anderes aus dieser afficirten Stelle wird. In anderen Fällen hingegen sehen wir, dass, nachdem die Schuppe ein- oder mehrmals abgefallen ist und sich wieder erneuert hat, nach dem letzten Abfallen eine nässende Fläche zurückbleibt. Es wird kein Hornblatt mehr gebildet, sondern die Schleimzellen liegen nackt zu Tage. Sobald dieses der Fall ist, senken sich die weichen Zellen in grossartigerer Weise als Zapfen in die Tiefe und dringen weiter in das Bindegewebe ein. Jetzt haben wir ein zerstörendes Geschwür vor uns, welches entweder flach bleibt, oder welches dadurch eine warzige Oberfläche erhält, dass die Papillen, nachdem oben die Horndecke gesprengt ist, frei nach oben auswachsen.«

Es scheint, als ob alle die Formen von Carcinomen, bei welchen locale Ursachen in Gestalt chronischer Reizzustände nachweisbar sind, eine relativ geringere Malignität besässen, später zu Drüseninfektionen Veranlassung gäben, und seltener nach der Exstirpation recidivirten. So bieten

1) Wie man sieht, fehlt hier nichts als der Name Seborrhoe, um mit unseren Beobachtungen übereinzustimmen.

auch besonders die Gesichtscarcinome eine relativ günstige Prognose. Weit bösartiger sind ja freilich die Lippenkrebse, was vielleicht in der grossen activen Beweglichkeit des Organes und in dem dadurch sehr beschleunigten Transport infectiöser Stoffe von dem peripheren Herde centralwärts seinen Grund hat. Dass auch die übrigen Gesichtskrebse echte Carcinome sind und bei längerem Bestande alle malignen Eigenschaften derselben entwickeln, ja von vornherein dieselben schon zeigen können, darüber ist heute Alles einig, ja man hat fast schon vergessen, dass noch im Jahre 1855 Virchow der Pariser Akademie den Beweis führen musste, dass Cancroide dieselbe Malignität besitzen können wie die übrigen Carcinome, (Trois Observations de Tumeurs épithéliales généralisées, communiquées par M. Virchow à M. Velpeau. Extrait de la Gazette Médicale de Paris. — Année 1855).

Die Beziehungen der senilen Seborrhoe zur Entwicklung der Gesichtskrebse werden uns wichtige Fingerzeige für die Therapie und namentlich für die Prophylaxe der geschilderten Neubildungen geben. Selbstverständlich ist bei einmal ausgebildetem Carcinom die möglichst frühzeitige radicale Exstirpation desselben mitsammt den etwa schon inficirten Lymphdrüsen indicirt. Prophylactisch werden wir aber namentlich bei alten Leuten alle jene Zustände, bei denen sich erfahrungsgemäss Krebse entwickeln können, ganz besonders aufmerksam beobachten und womöglich beseitigen, ehe sich üble Folgezustände aus ihnen entwickeln. So sind auch die Paraffinkrebse schon erheblich seltener geworden, seitdem in den Fabriken auf Reinlichkeit der Arbeiter gehalten wird und für die nöthigen sanitären Einrichtungen (Bäder etc.) Sorge getragen ist. Dank diesen Fortschritten werden die schwereren Formen der Paraffinkrätze fast gar nicht mehr beobachtet.

Was die Therapie der Seborrhoe betrifft, so führen alkalische Waschungen mit Soda, Spiritus saponatus und nach Ablösen der Krusten Einreibungen mit Borvaseline oder dgl. wohl in den meisten Fällen zum Ziele, müssen aber bei der Hartnäckigkeit des Leidens oft wiederholt werden. Auch als Schutzmittel gegen Recidive nach Exstirpation seborrhagischer Carcinome werden sich längere Zeit fortgesetzte alkalische Waschungen als rationell empfehlen.

Gegen die allen anderen Mitteln energisch trotzende Psoriasis linguae und buccalis besitzen wir in dem von Volkmann in diesen Fällen seit Jahren angewandten Ferrum candens ein souveränes Mittel. Die Cauterisationen werden in der Weise ausgeführt, dass man mit einem flachen Pacquelin'schen Brenner die Psoriasisflecken bis ins Corium hinein zerstört, wobei gleichzeitig alle etwa vorhandenen Geschwürsbildungen, Rhagaden etc. sorgfältig bis auf den Grund ausgebrannt werden. Die Operation wird in sitzender Stellung des Patienten unter Narkose ausgeführt und die kranken Stellen der Zunge eventuell durch Anlegung von Drahtzügeln genau zugänglich gemacht. Die Vernarbung, häufig völlige Restitutio ad integrum stösst meist auf keine besonderen Schwierigkeiten. Auch ist in der Mehrzahl der Fälle der Eingriff viel weniger schmerzhaft, als man es erwarten sollte.

WELLCOME LIBRARY